



20

**ΘΕΡΙΝΟ ΣΧΟΛΕΙΟ
ΑΚΤΙΝΟΛΟΓΙΑΣ
ΜΥΟΣΚΕΛΕΤΙΚΟΥ**

“BACK TO BASICS”
Save The Date

**29 ΙΟΥΝΙΟΥ
1 ΙΟΥΛΙΟΥ
2018**

**ΗΡΑΚΛΕΙΟ
ΚΡΗΤΗΣ
Ibis Styles
Heraklion
Central**

Συνδιοργανωτής:
Ρευματολογική Κοινωνία ΠΕΝΗ
Εργαστήριο Ιατρικής
Απεικόνισης ΠΕΝΗ
Department of Radiology
University of Amsterdam

Στοιχεία: Μία Σεμινάριο
από: Σπυρίδων, ΙΩΝ ΟΡΘΟΔΟΞΟ

ΕΛΛΗΝΙΚΗ
ΠΑΓΚΡΗΤΙΑ
ΕΝΩΣΗ
ΥΓΕΙΑΣ

Παρουσίαση Κλινικών Περιπτώσεων

Παρασκευή Κυφωνίδου, Ειδικευόμενη,
Κλινική Ρευματολογίας, Κλινικής Ανοσολογίας και
Αλλεργιολογίας ΠΑΓΝΗ

Ατομικό αναμνηστικό

- Γυναίκα 79 ετών
- Αρτηριακή υπέρταση
- 8/2017 ΟΝΑ που αποδόθηκε μάλλον σε α-ΜΕΑ με πλήρη αποκατάσταση
- Πρωτοπαθής υπερπαραθυρεοειδισμός

Παρούσα νόσος

- Αρθραλγίες σε μικρές και μεγάλες αρθρώσεις
- Διόγκωση στους ώμους άμφω με κριγμό (ΔΕ) ώμου.
- **Ελαχίστη ενεργητική κίνηση στους ώμους, ενώ η παθητικές κινήσεις είναι διατηρημένες**
- Σοβαρή οστεοαρθρίτιδα γονάτων

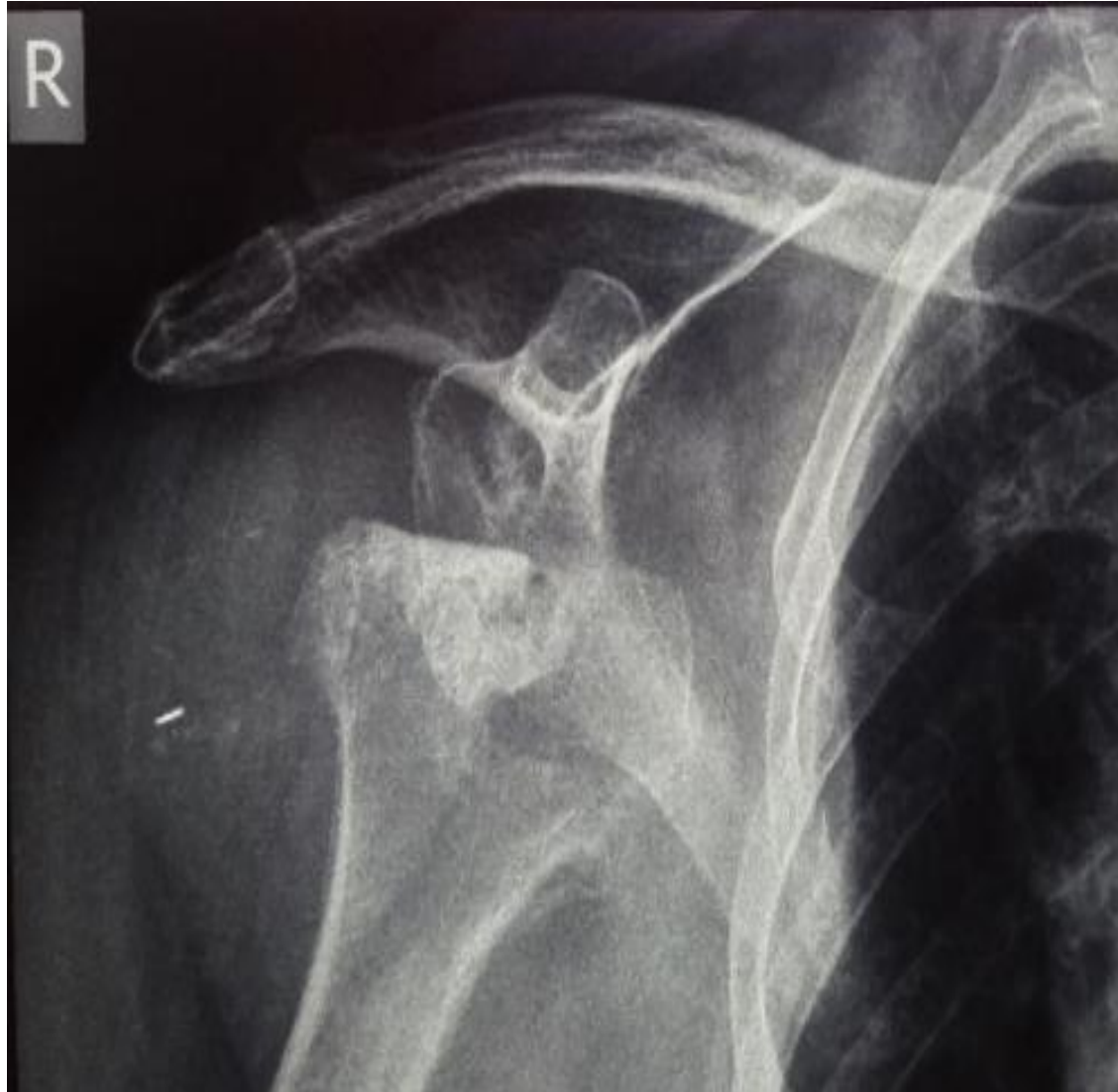Εργαστηριακός έλεγχος

- Χωρίς εργαστηριακό φλεγμονώδες σύνδρομο
- RF, anti-CCP : αρνητικά

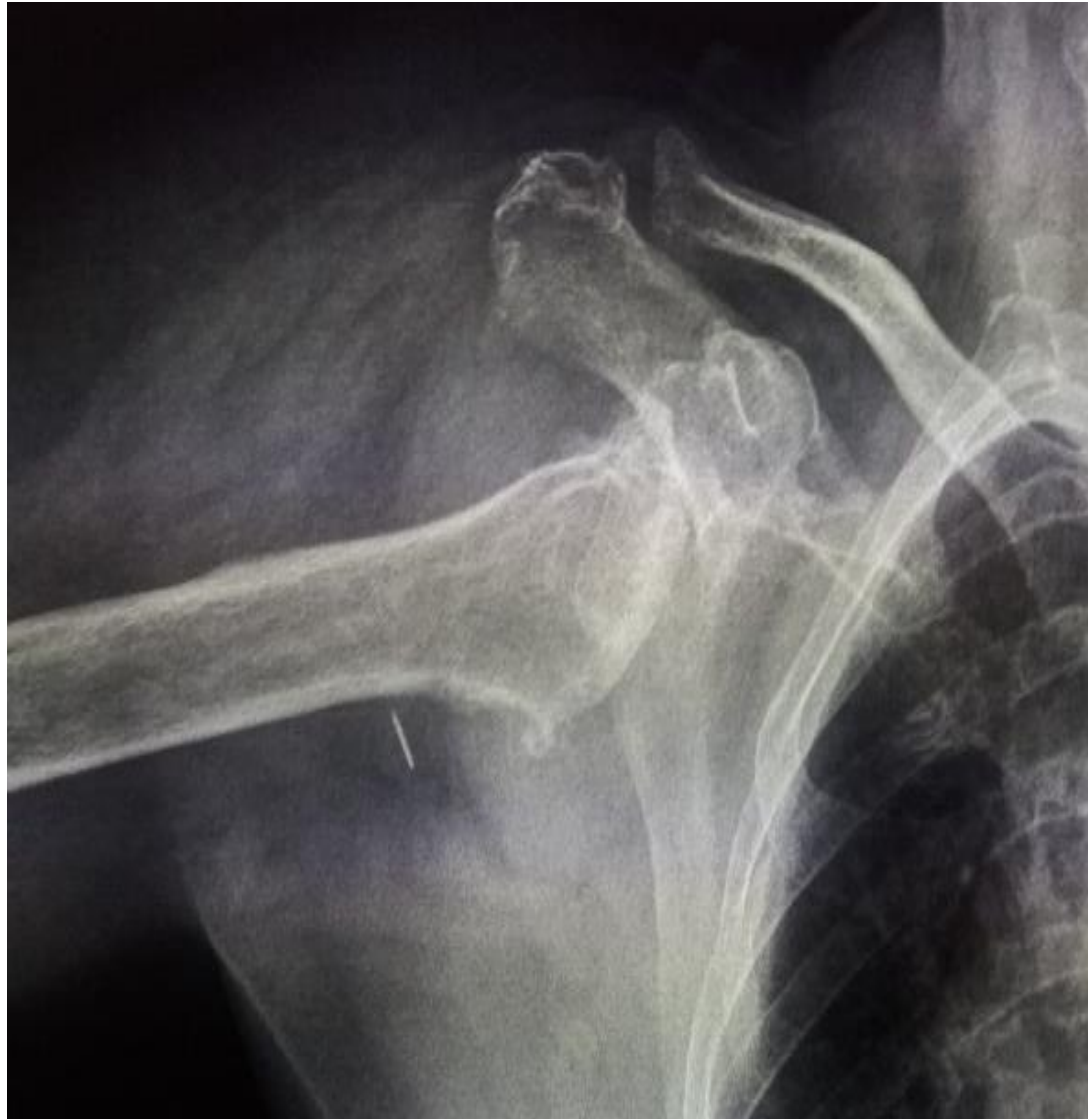Αρθρικό υγρό

- Παρακέντηση (ΔΕ) ώμου : 120 ml οροαιματηρού υγρού με 200 εμπύρηννα, 3000 ερυθρά αιμοσφαίρια και αρνητική Κ/Α αρθρικού υγρού.
- Μικροσκόπηση σε πολωμένο φώς: Χωρίς κρυστάλλους ουρικού μονονατρίου/ πυροφωσφορικού ασβεστίου.

Ακτινογραφίες (ΔΕ) ώμου



Ακτινογραφίες (ΔΕ) ώμου



Διαφορική Διάγνωση

- **Milwaukee Shoulder**
- **CPPD related arthropathy**
- **Οστεονέκρωση**

Milwaukee shoulder

- Καταστροφική αρθρίτιδα των ώμων από περιαρθρική και ενδαρθρική εναπόθεση κρυστάλλων υδροξυαπατίτη .
- Η καταστροφή αφορά κυρίως την βραχιόνια κεφαλή
- Ρήξεις τενόντων του στροφικού πετάλου, μεγάλη υπακρωμιακή-υποδελτοειδική θυλακίτιδα και συλλογή υγρού εντός της γληνοβραχιόνιας άρθρωσης.

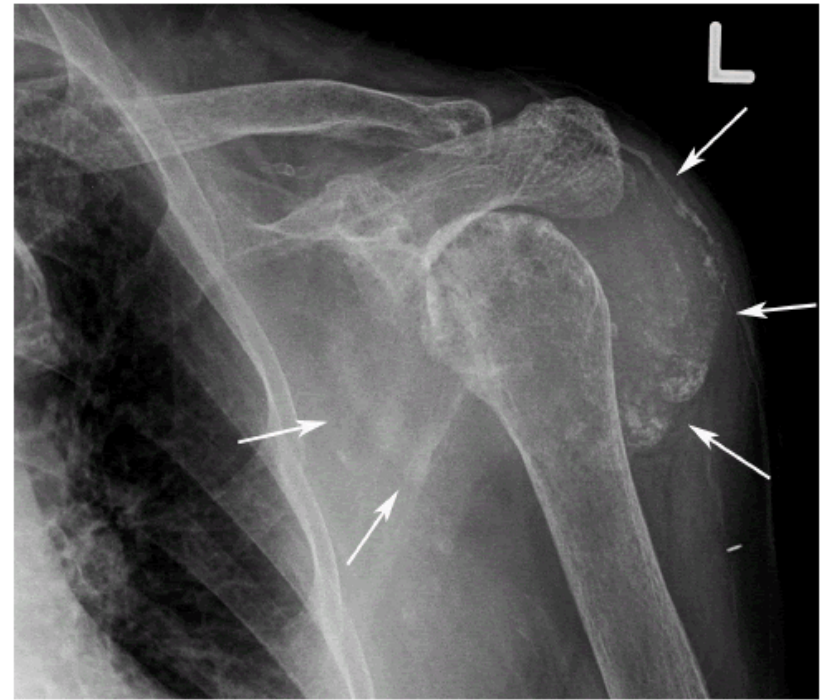
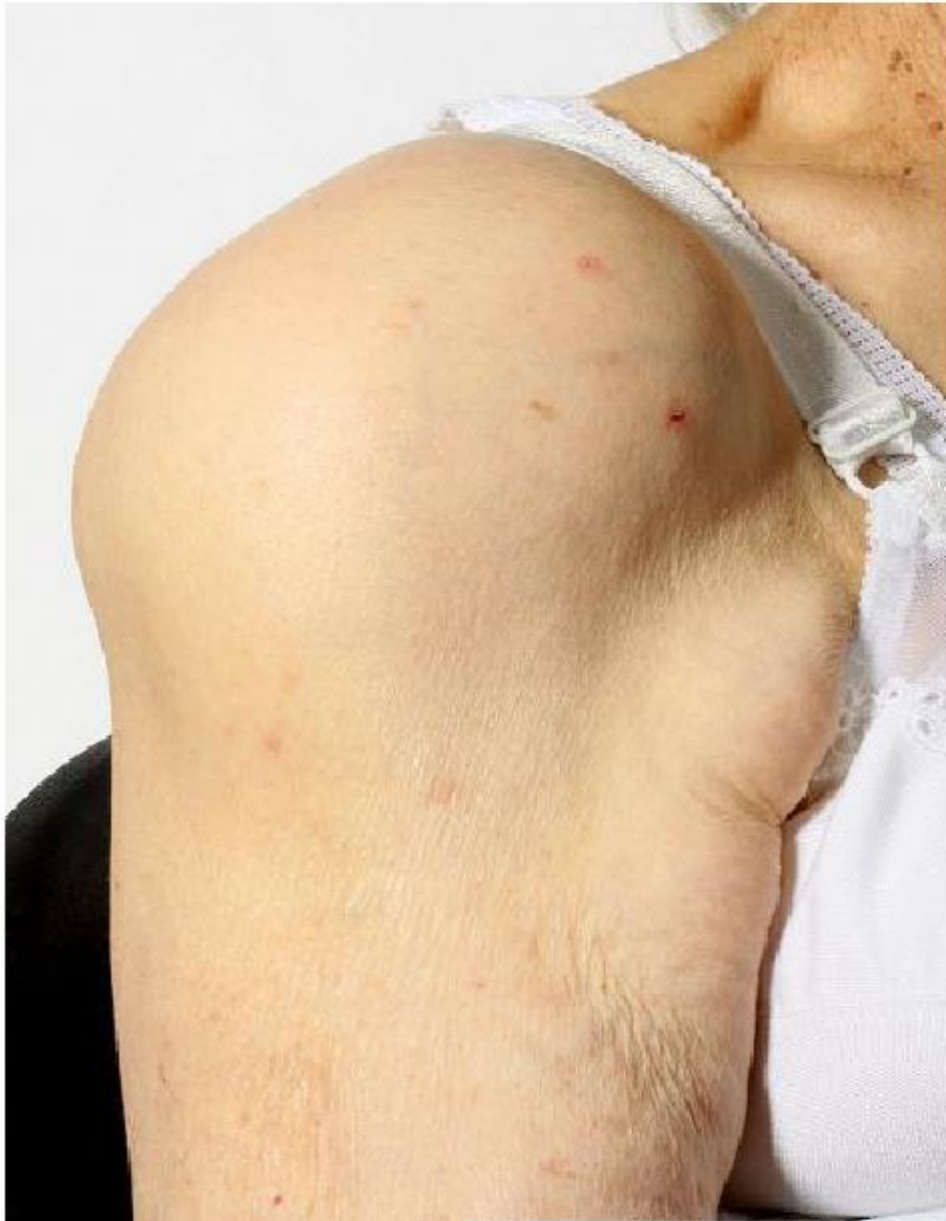

Figure 5: "Milwaukee shoulder" in a patient with HADD. AP radiograph of the left shoulder shows amorphous calcification in the distended subacromial-subcoracoid bursa as well as the axillary recess (thin white arrows) with partial resorption of the humeral head.

Milwaukee shoulder

- Συνήθως σε γυναίκες >70 με ταχεία καταστροφή της άρθρωσης του ώμου εντός 6-12 μηνών.
- Στην παρακέντηση: αιμορραγικό μη φλεγμονώδες υγρό
- Στο μικροσκόπιο πολωμένου φωτός δεν αναγνωρίζονται οι κρύσταλλοι υδροξυαπατίτη και η διάγνωση τεκμηριώνεται με ειδική χρώση (**alizarin red S**)

Θεραπεία

- Κυρίως συμπτωματική
- Αναλγητικά, φυσικοθεραπεία
- Colchicine, ενδοαρθρικά στεροειδή
- Παρακεντήσεις σε μεγάλες συλλογές
- Χειρουργική επέμβαση σε ειδικές περιπτώσεις