


Ερώτηση Στον Ειδικό

Δρ Μαρία Ζάουρα

Δερματολόγος & Αφροδισιολόγος

Das Allgemeine Krankenhaus in Wien, 1787



Die Medizinische Fakultät in Wien, 1853



ATLAS

DER

HAUTKRANKHEITEN.

TEXT

—
PROF. D^r FERDINAND HEBRA.

BILDER

—
D^r ANTON ELFINGER UND D^r CARL HEITZMANN.

—
HERAUSGEGEBEN DURCH DIE KAISERLICHE AKADEMIE DER WISSENSCHAFTEN.



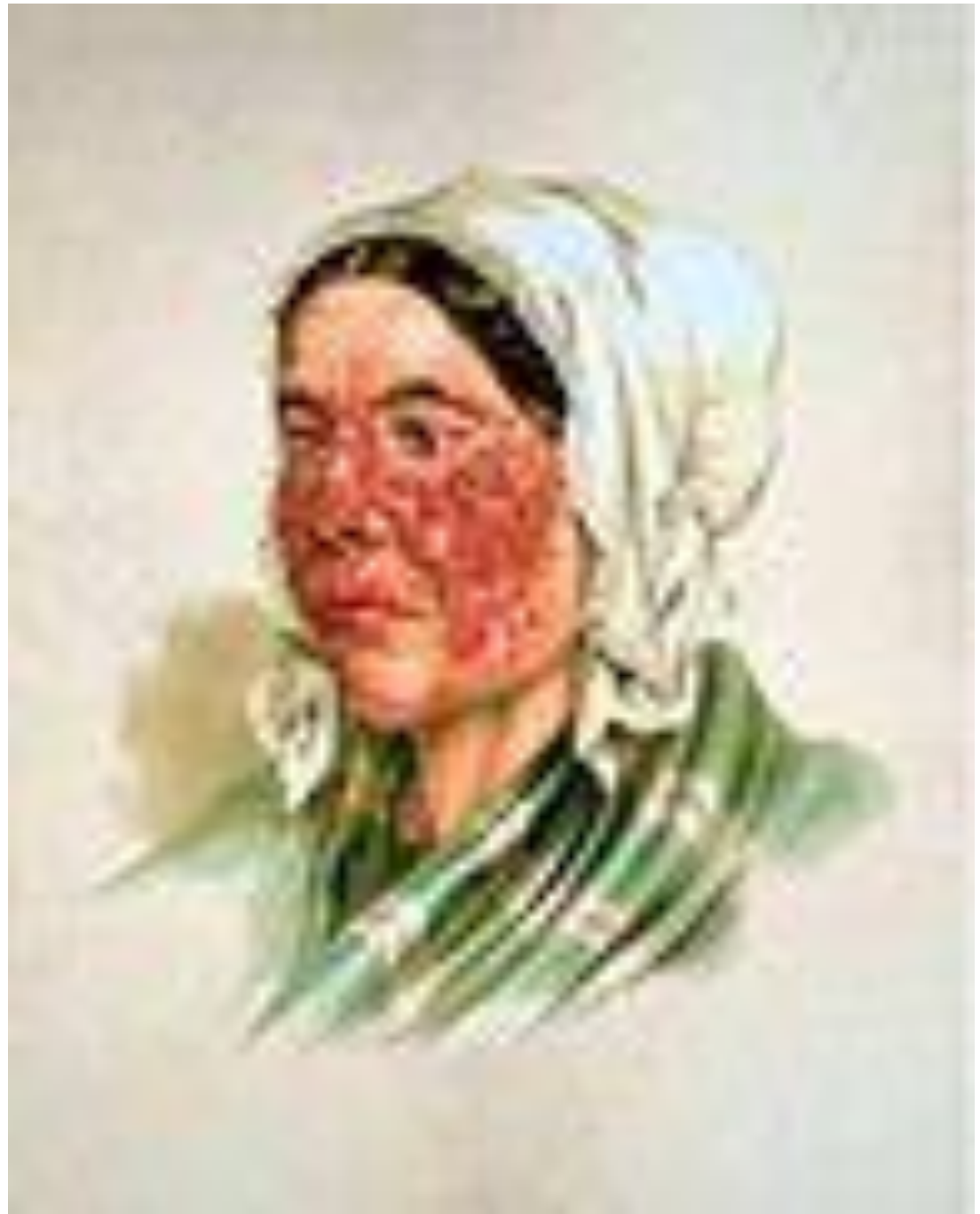WIEN.

BEDECKT DER KAISERLICH-KÖNIGLICHEN HOF- UND STAATSDRUCKEREI.

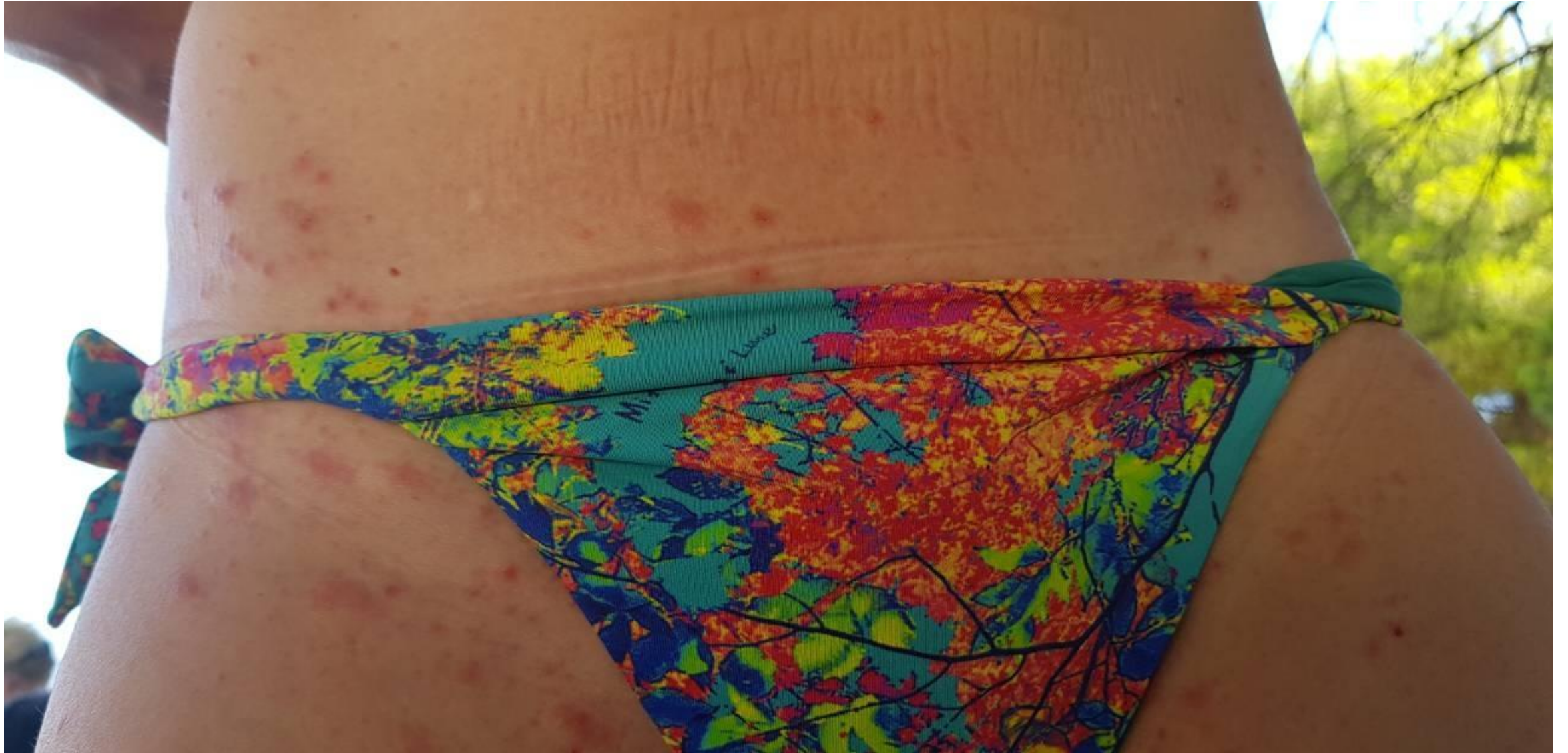
1879

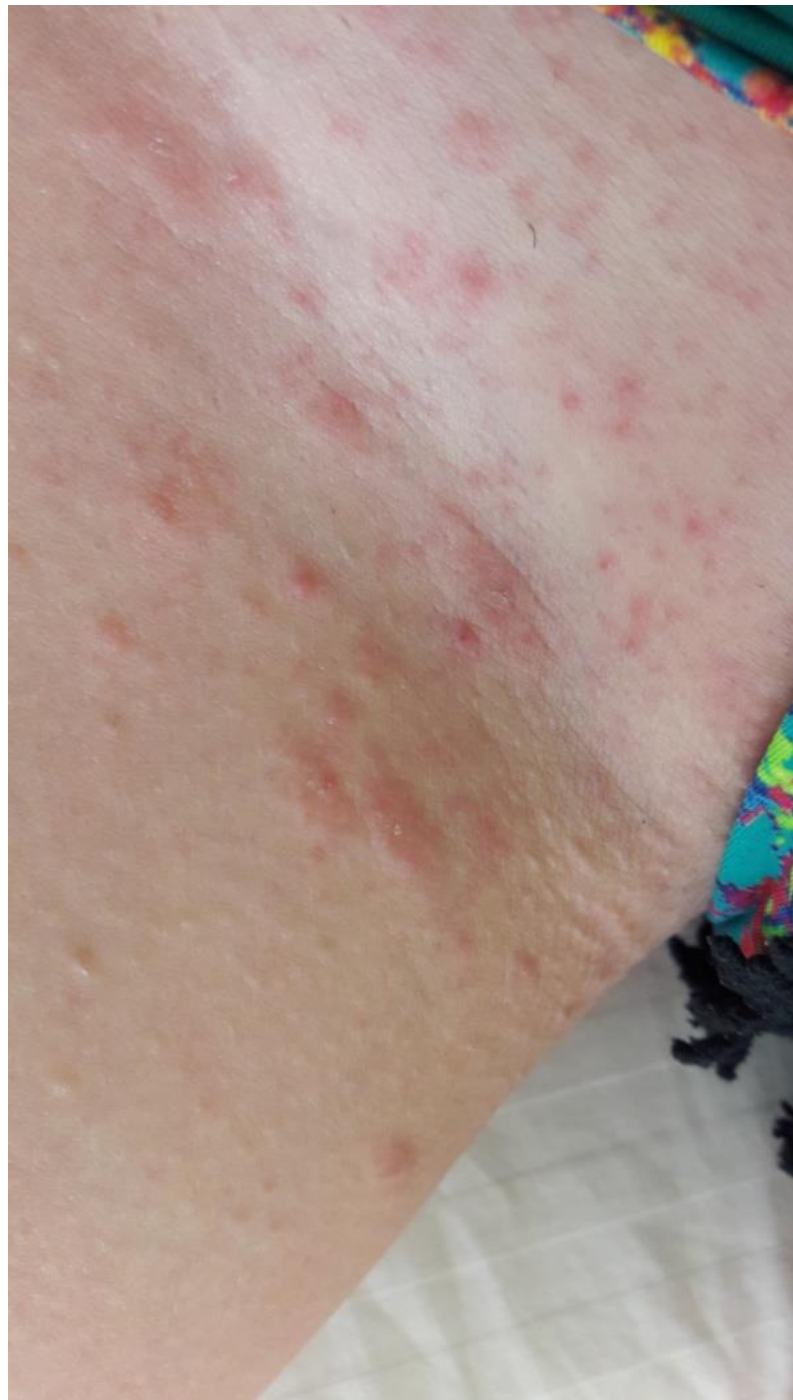D. JENSEN UND C. HOLLER'S VERLAG.

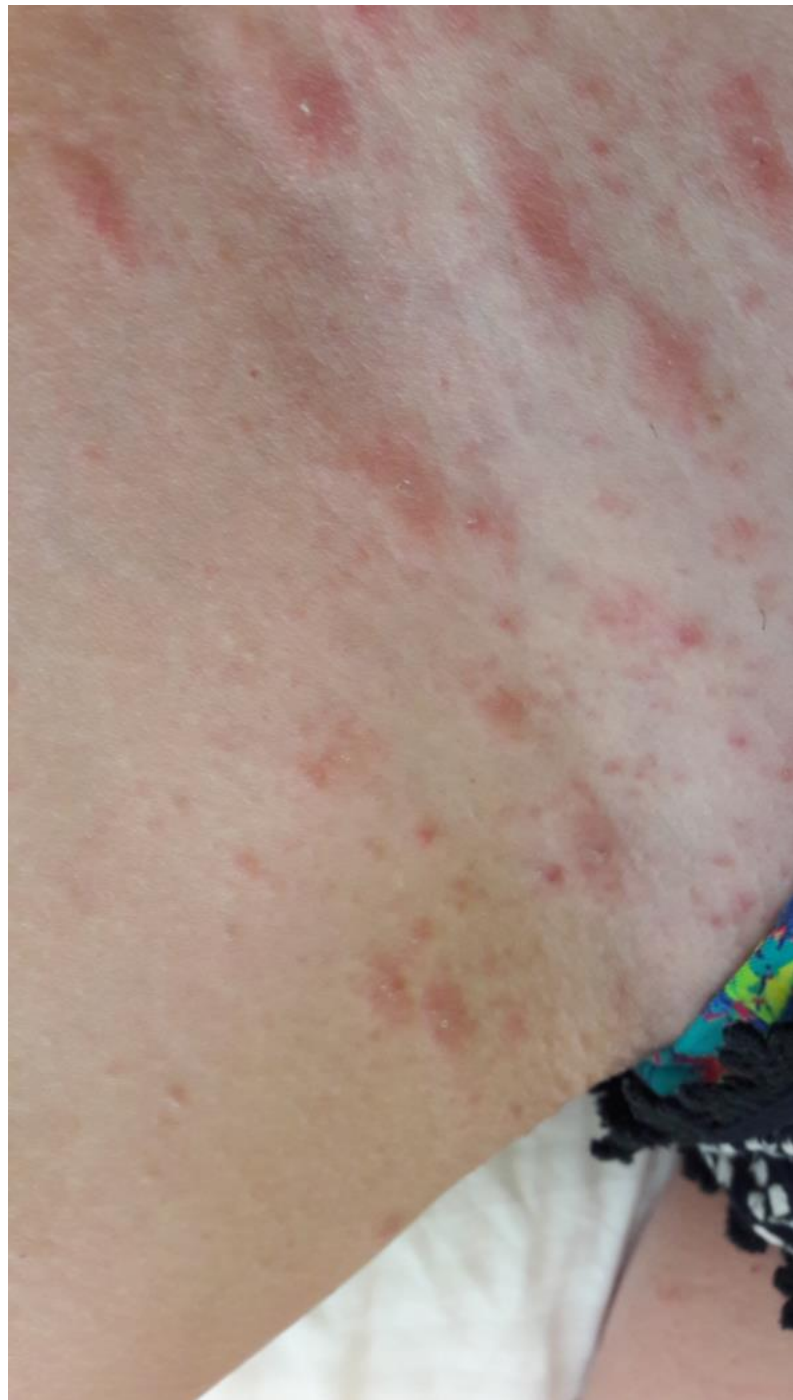Lupus erythematosus,
illustration from
Hebra's
Atlas of Skin Diseases

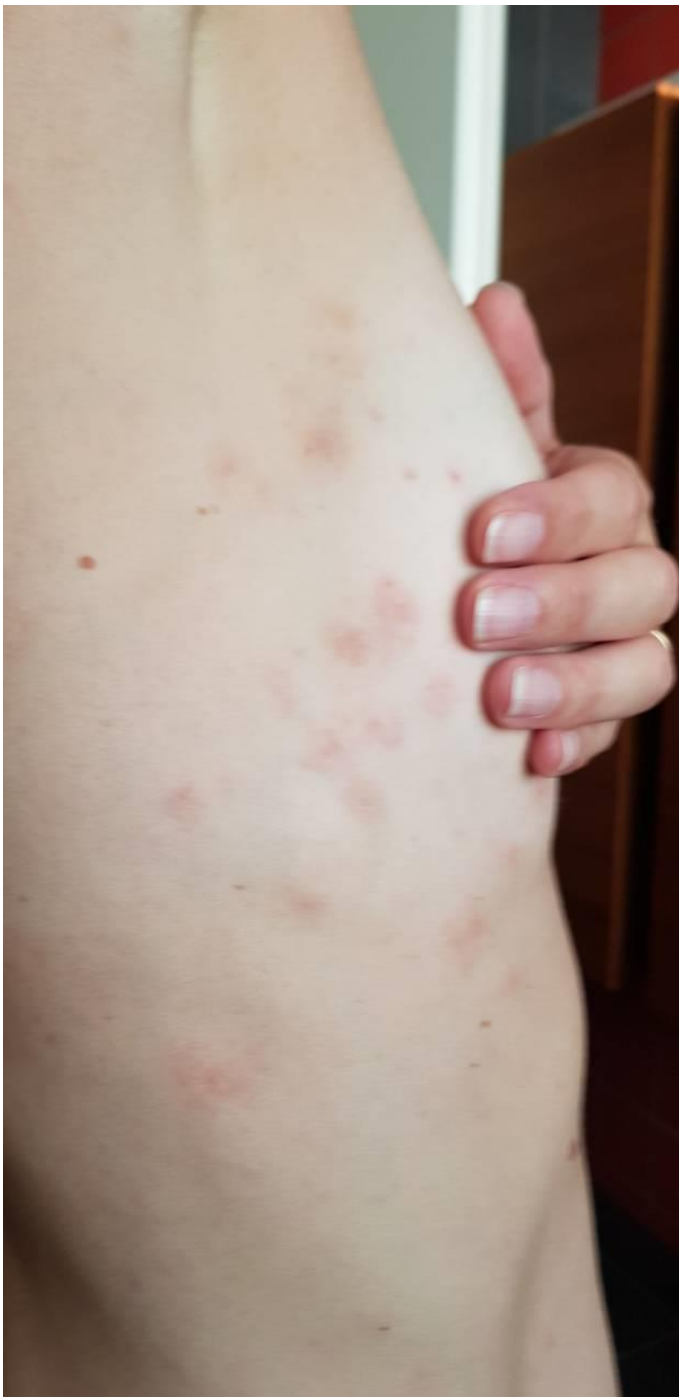

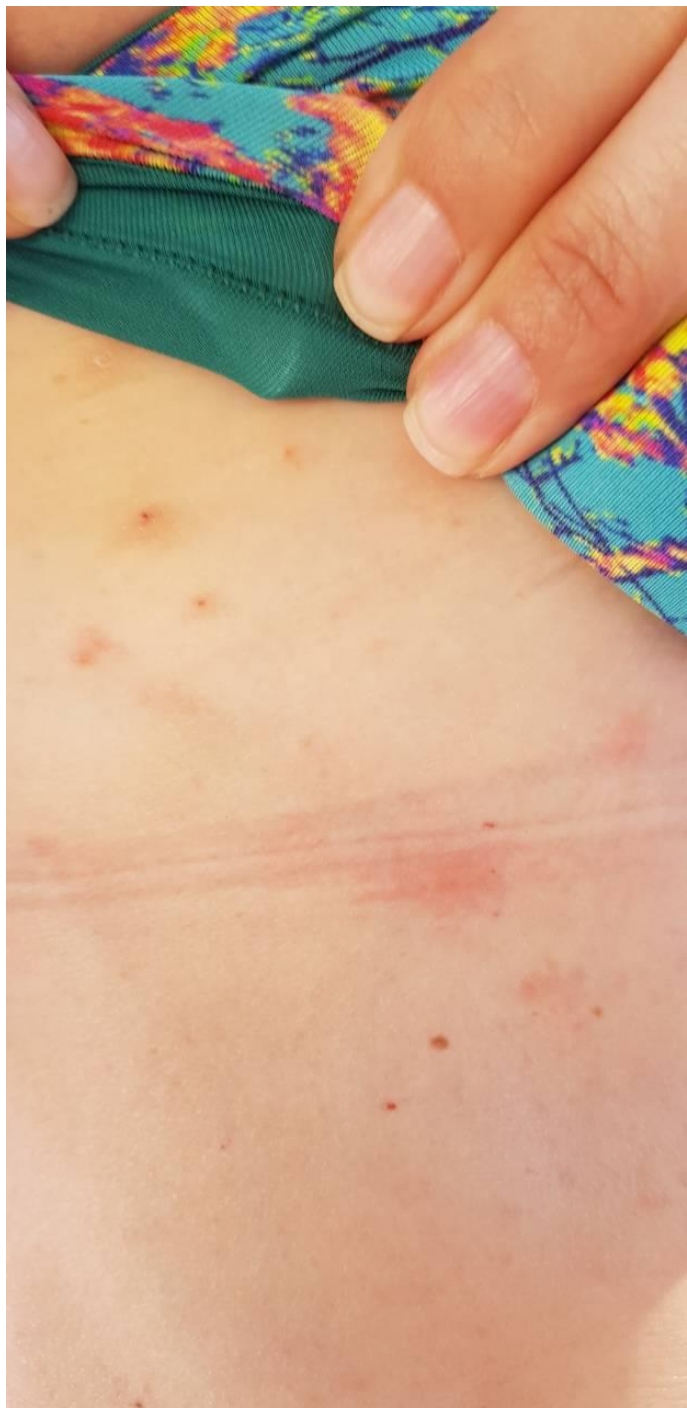Φαρμακευτικό εξάνθημα απο Inflectra;

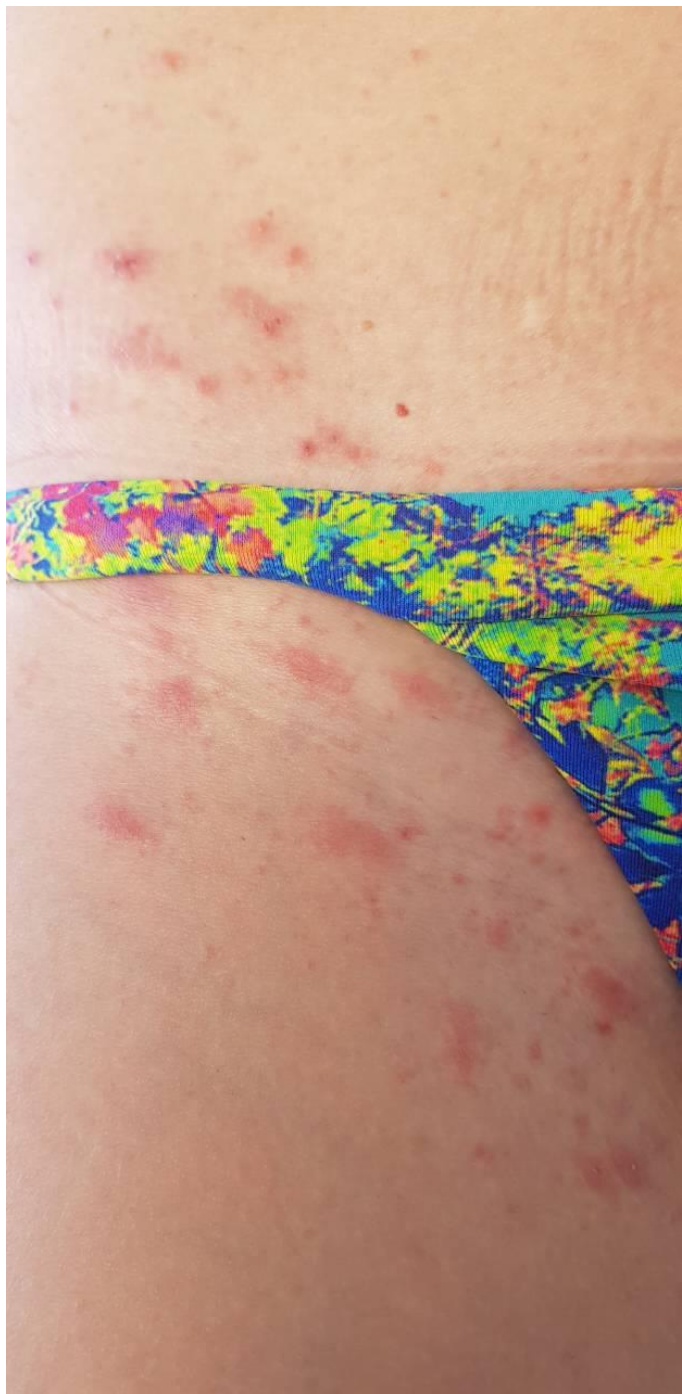

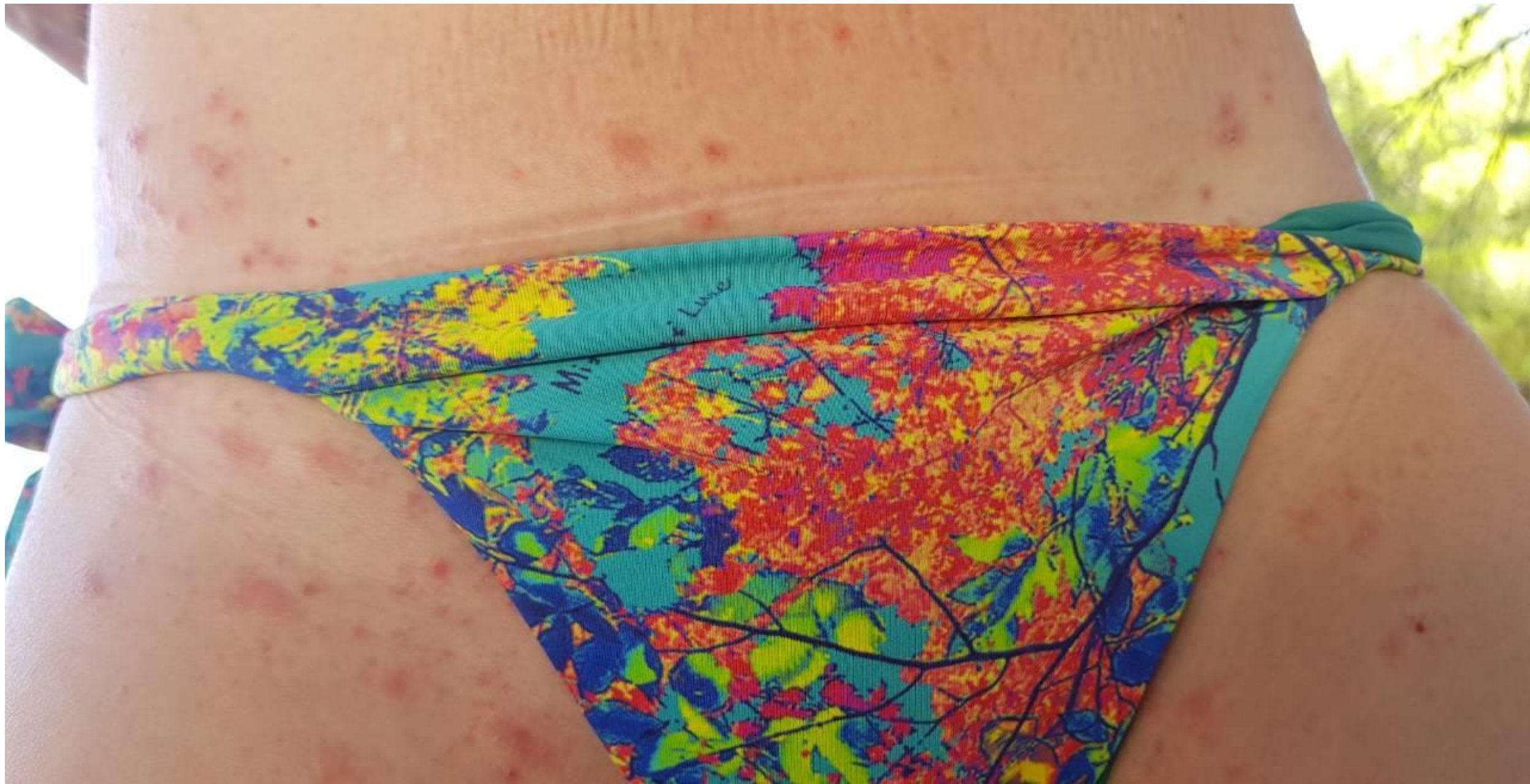





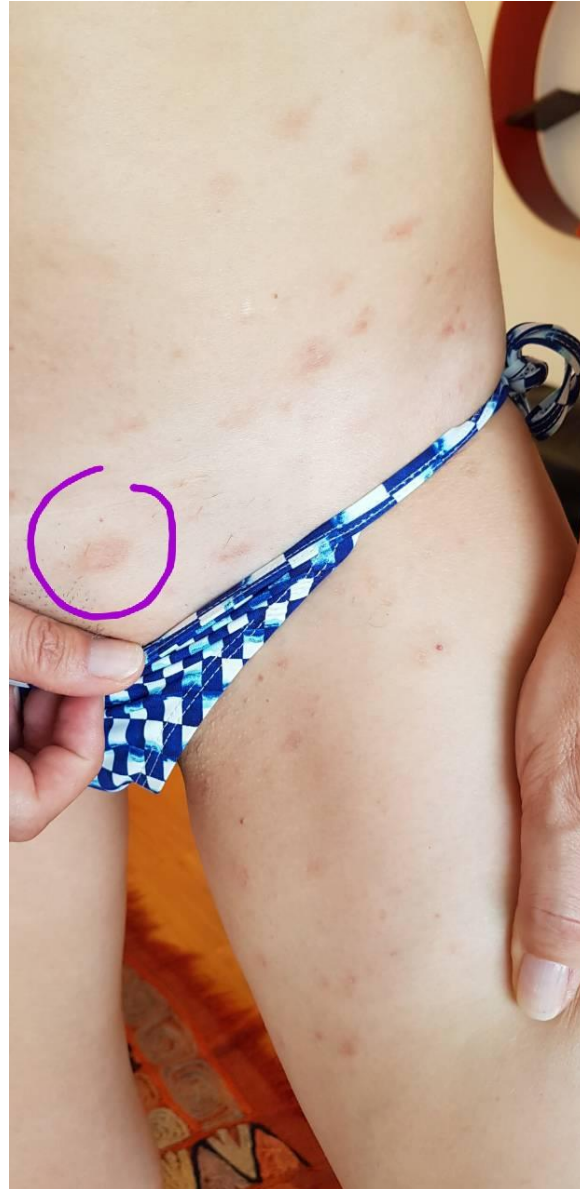


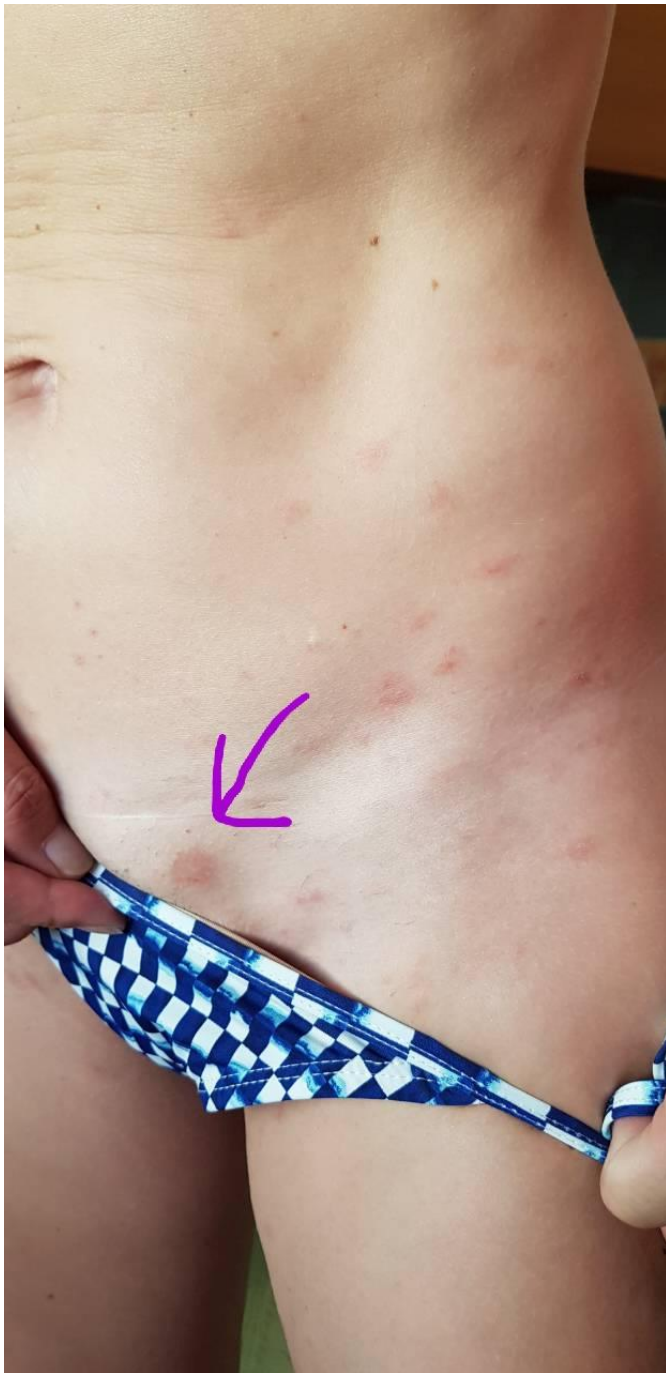


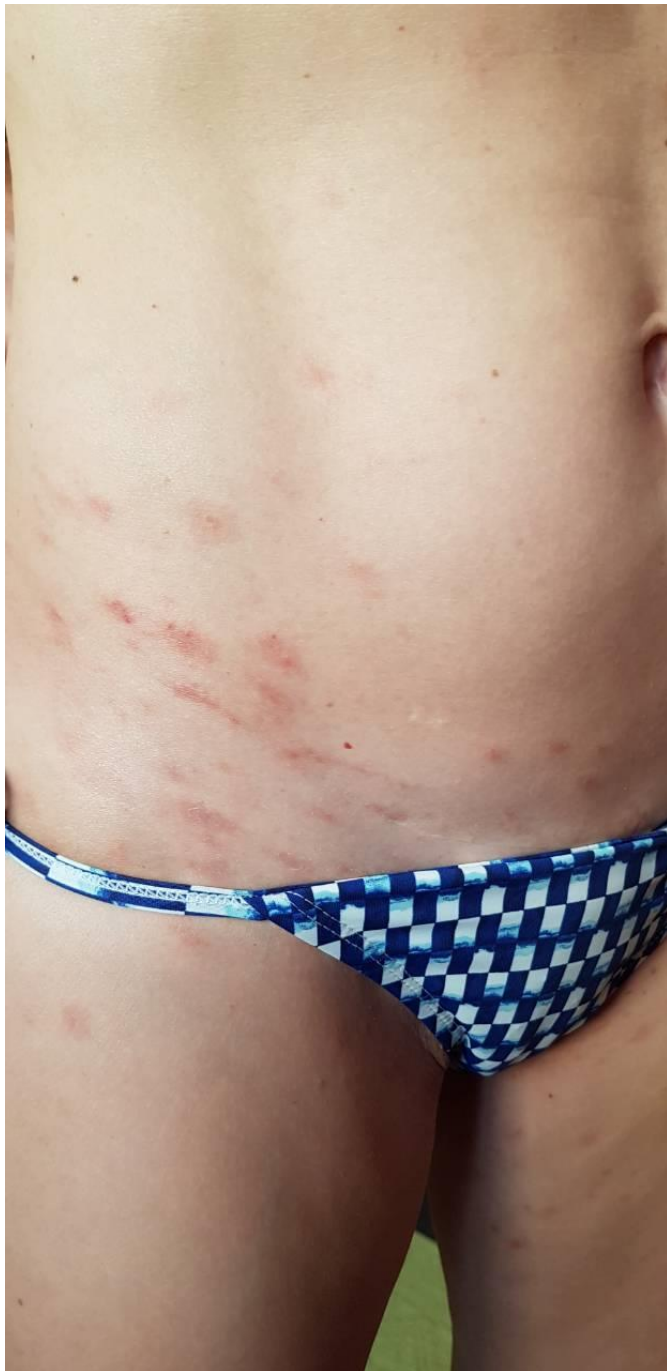
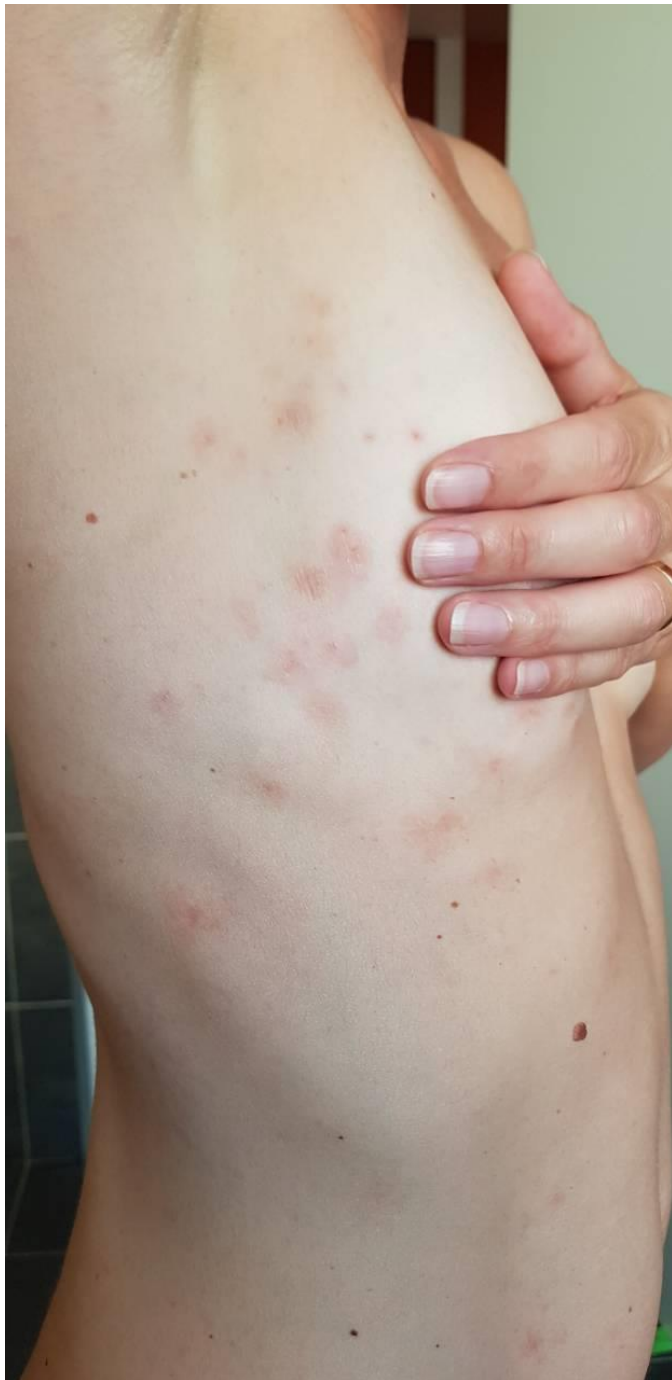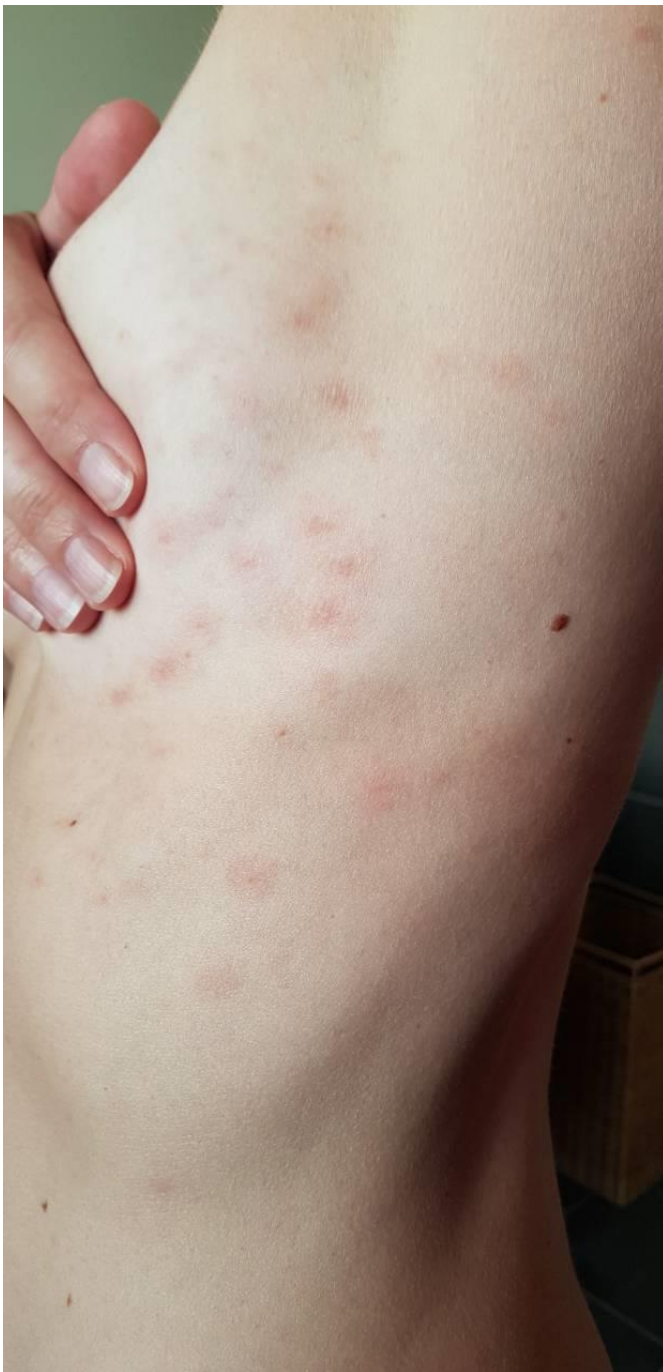3 βδομάδες από πρώτο εξάνθημα



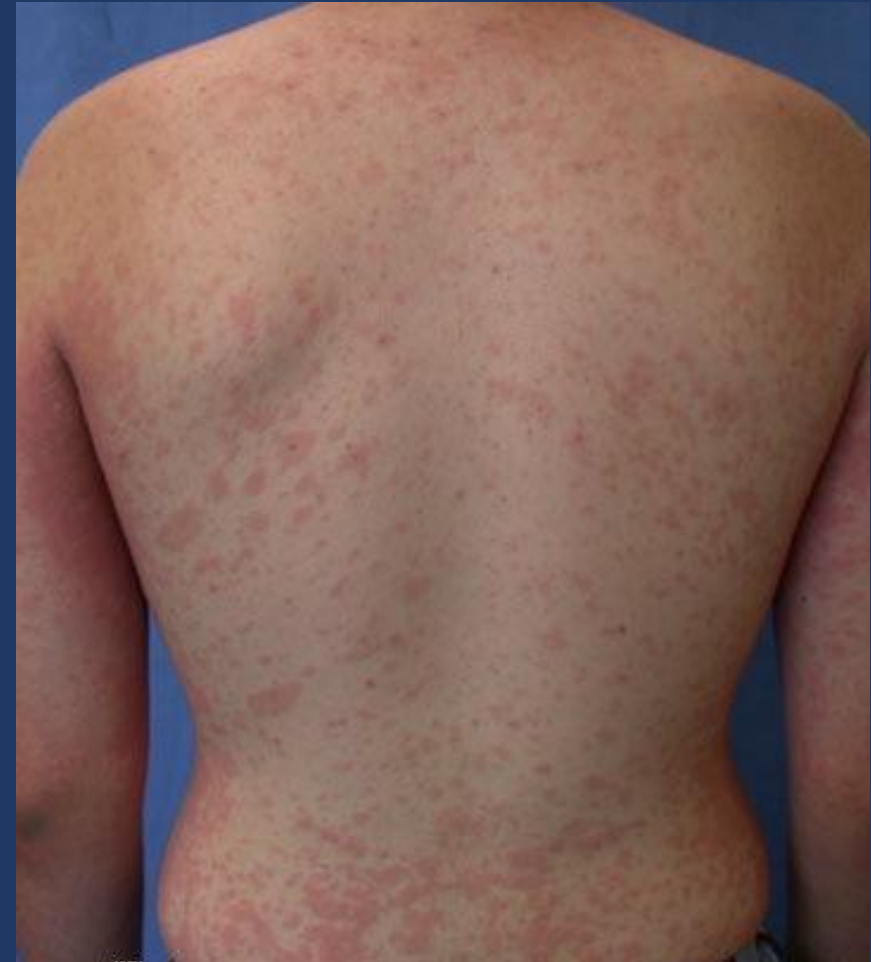
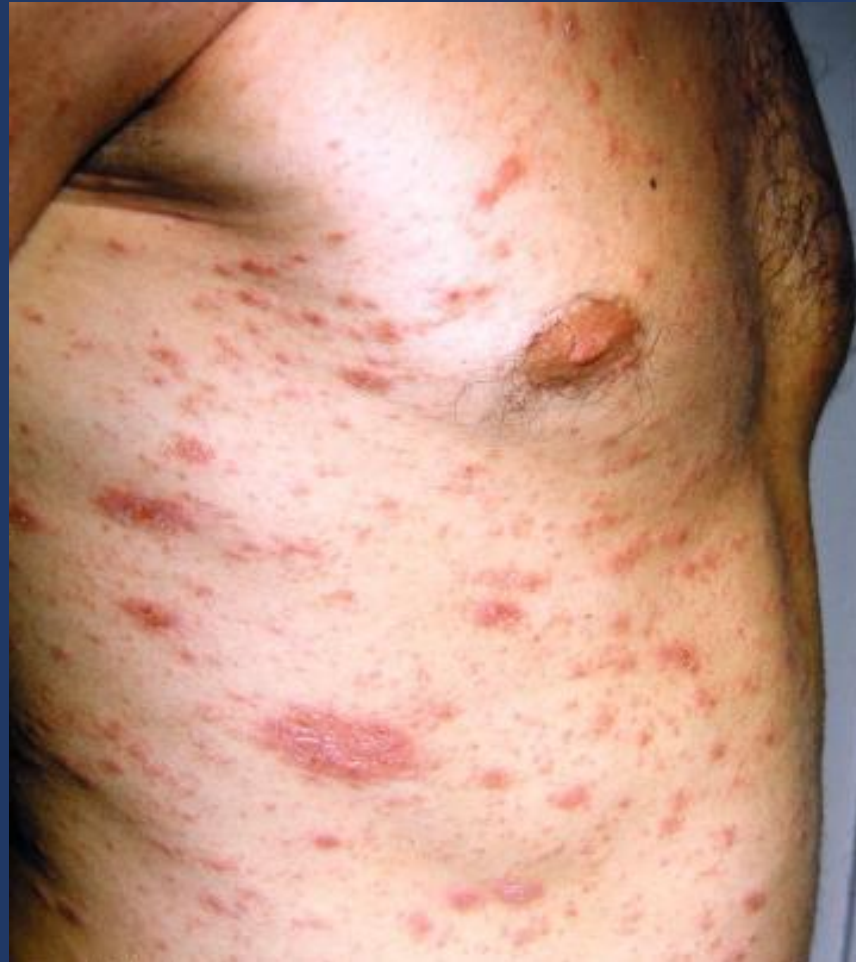
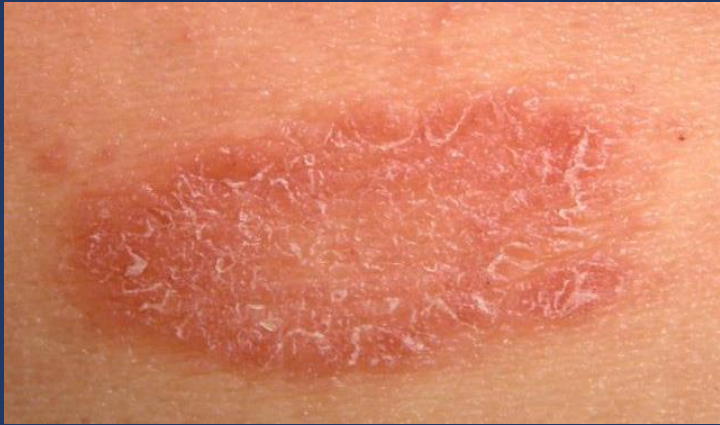




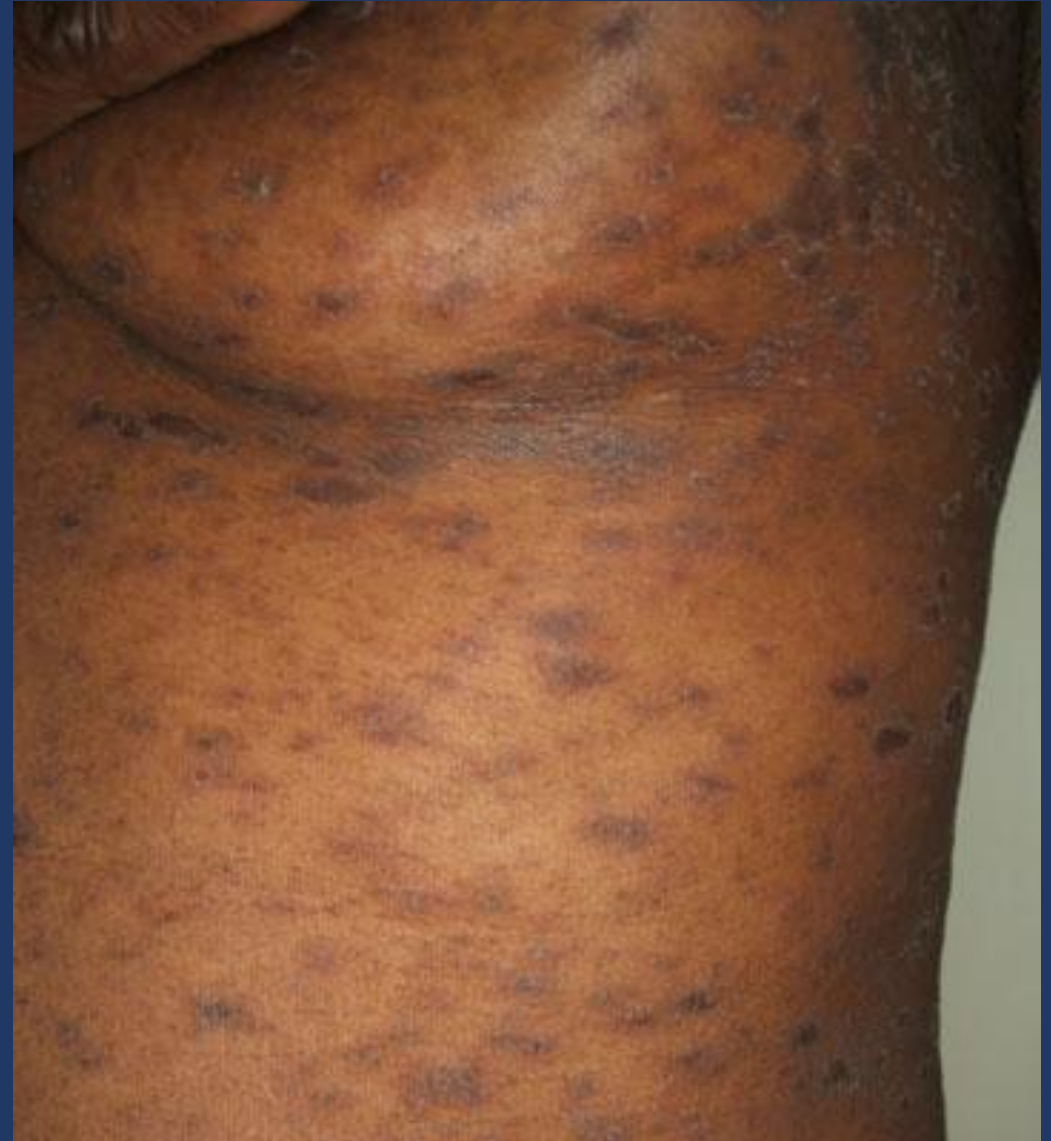
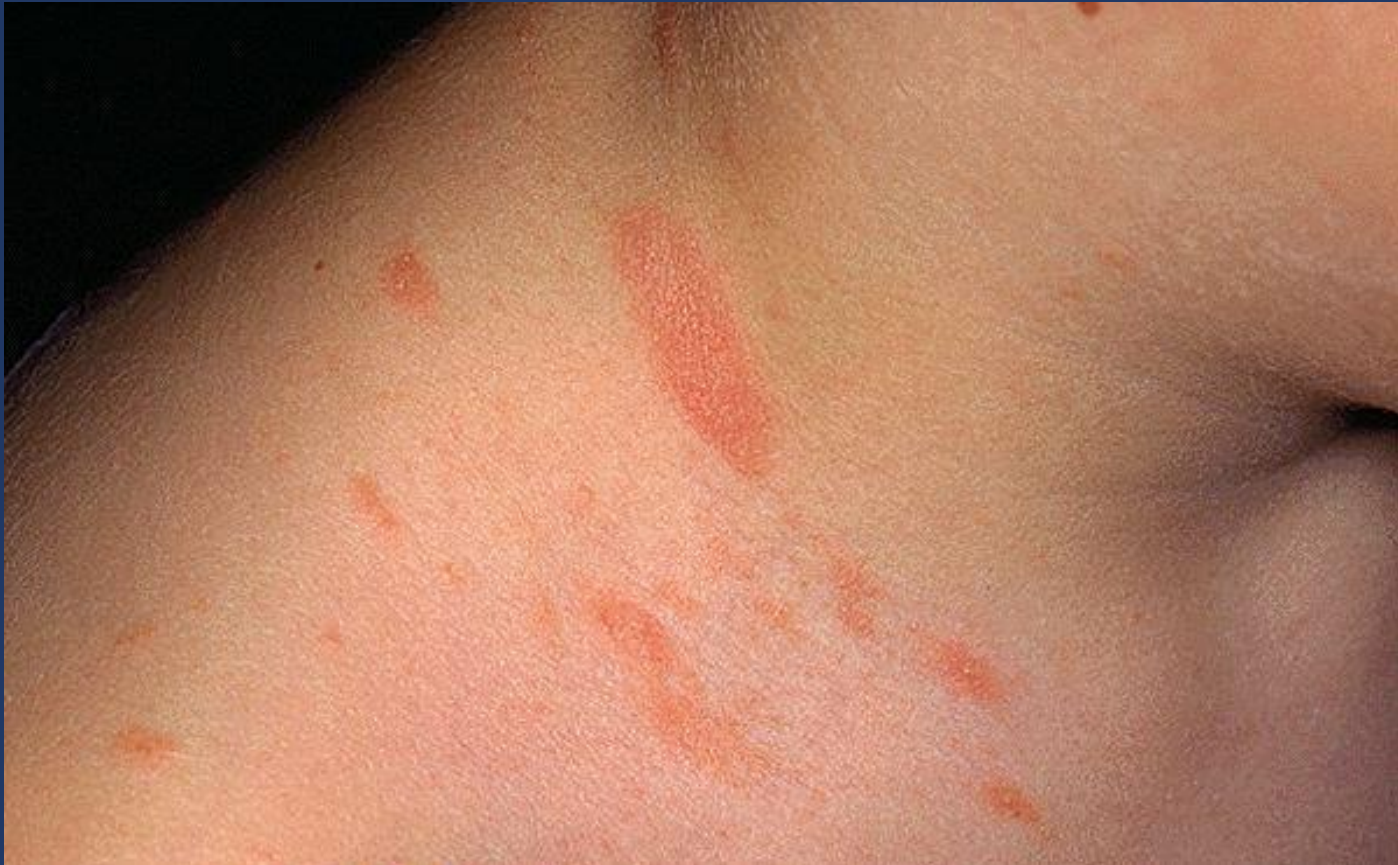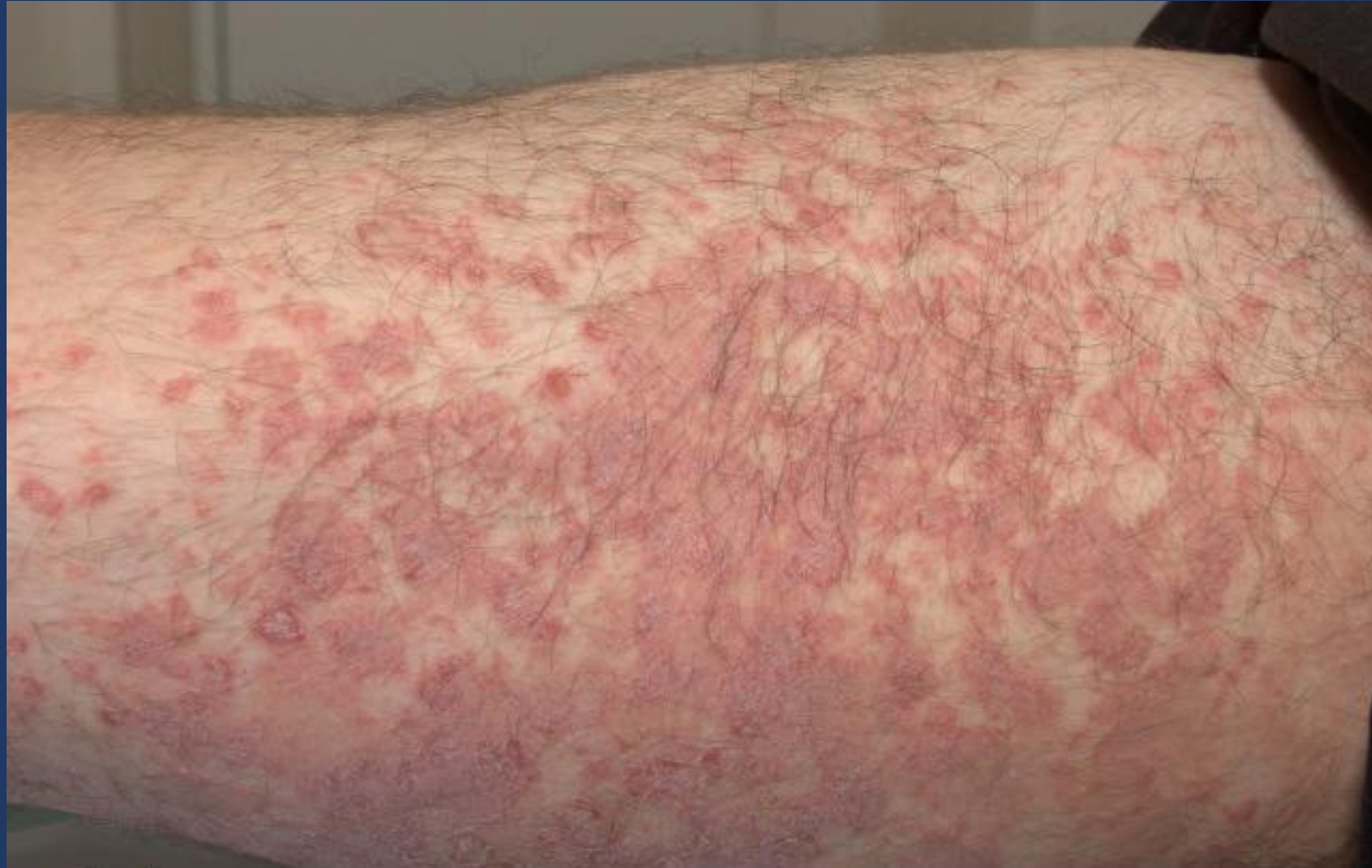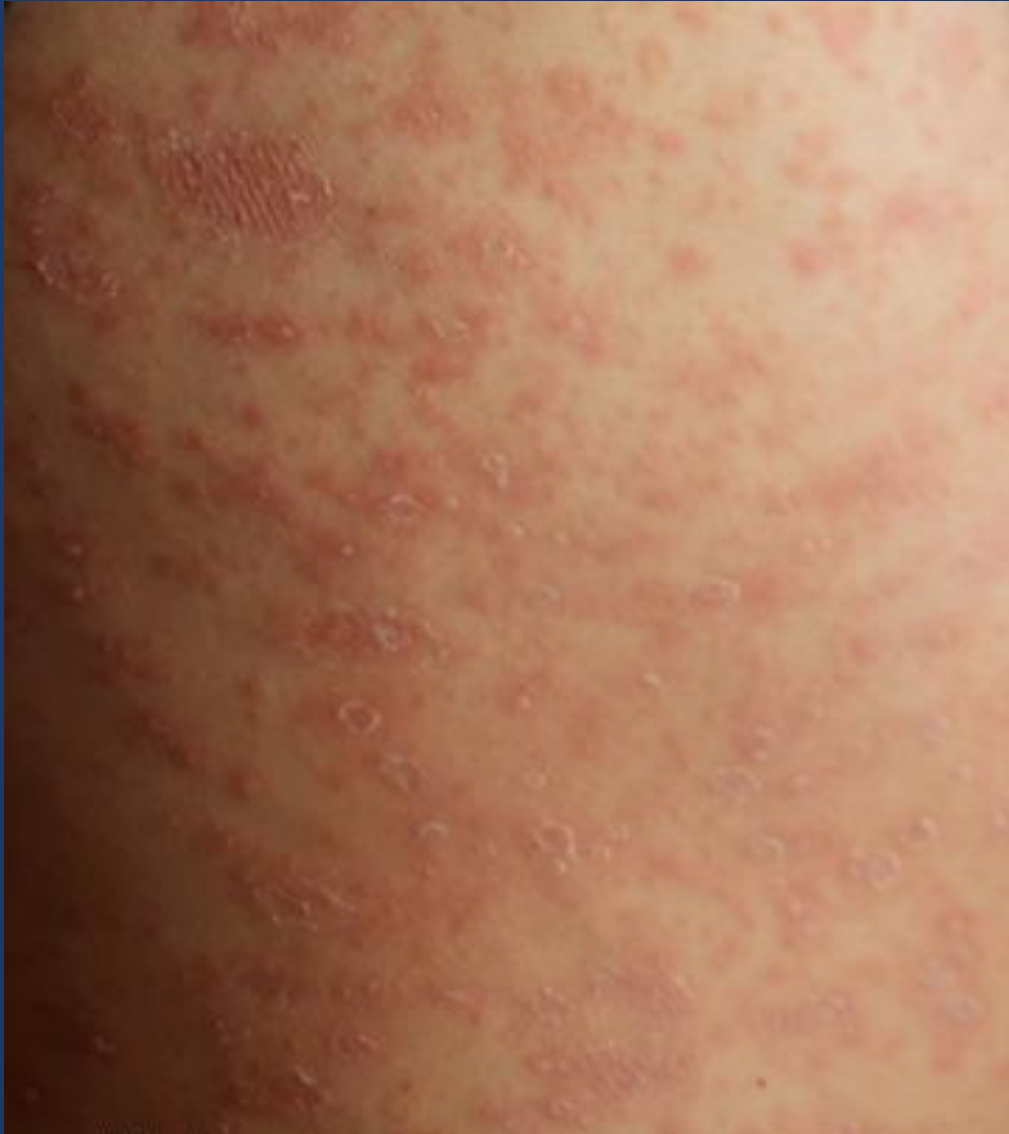Pityriasis rosea (Ροδόχρους Πιτυρίαση)



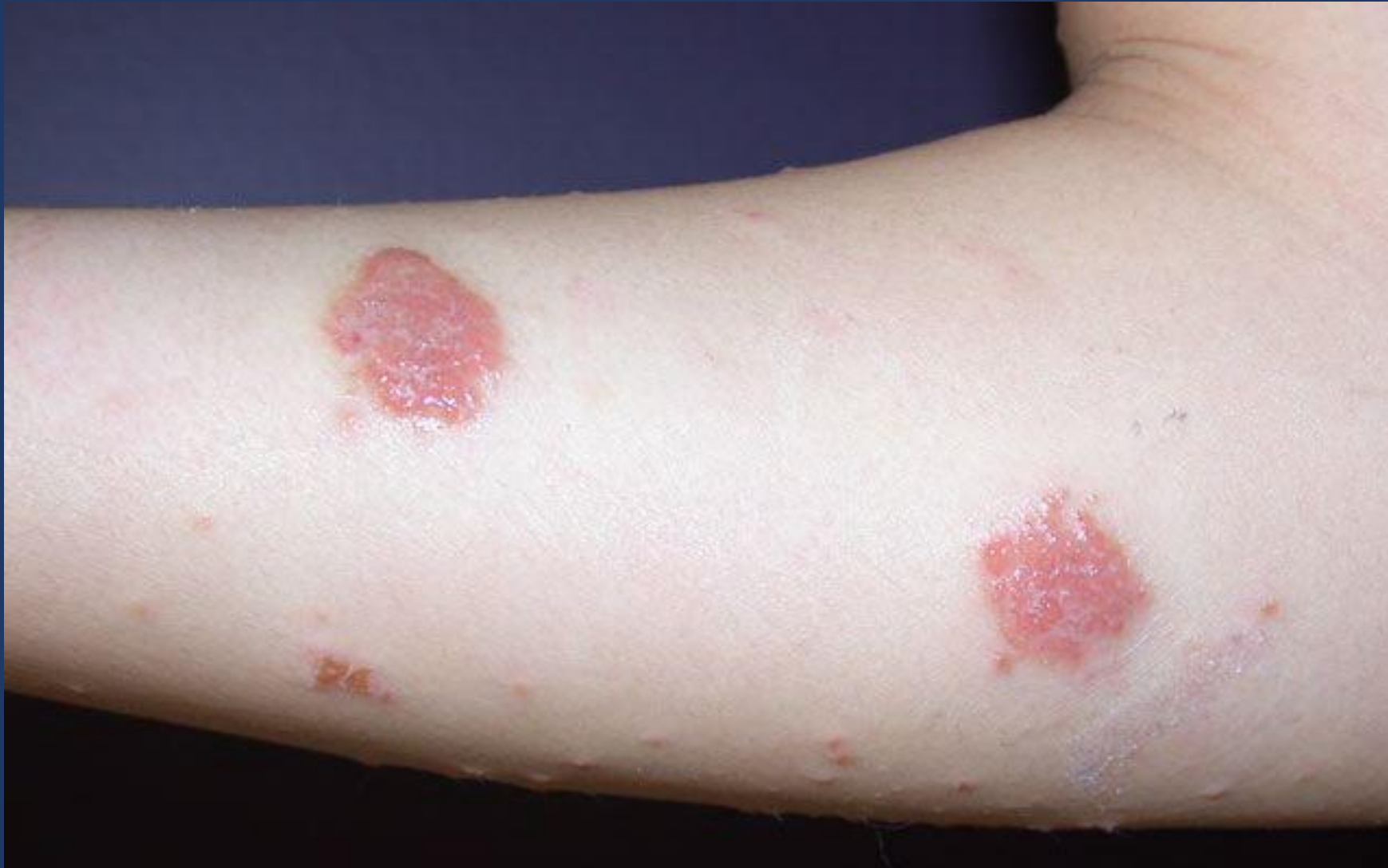Pityriasis rosea (Ροδόχρους Πιτυρίαση)

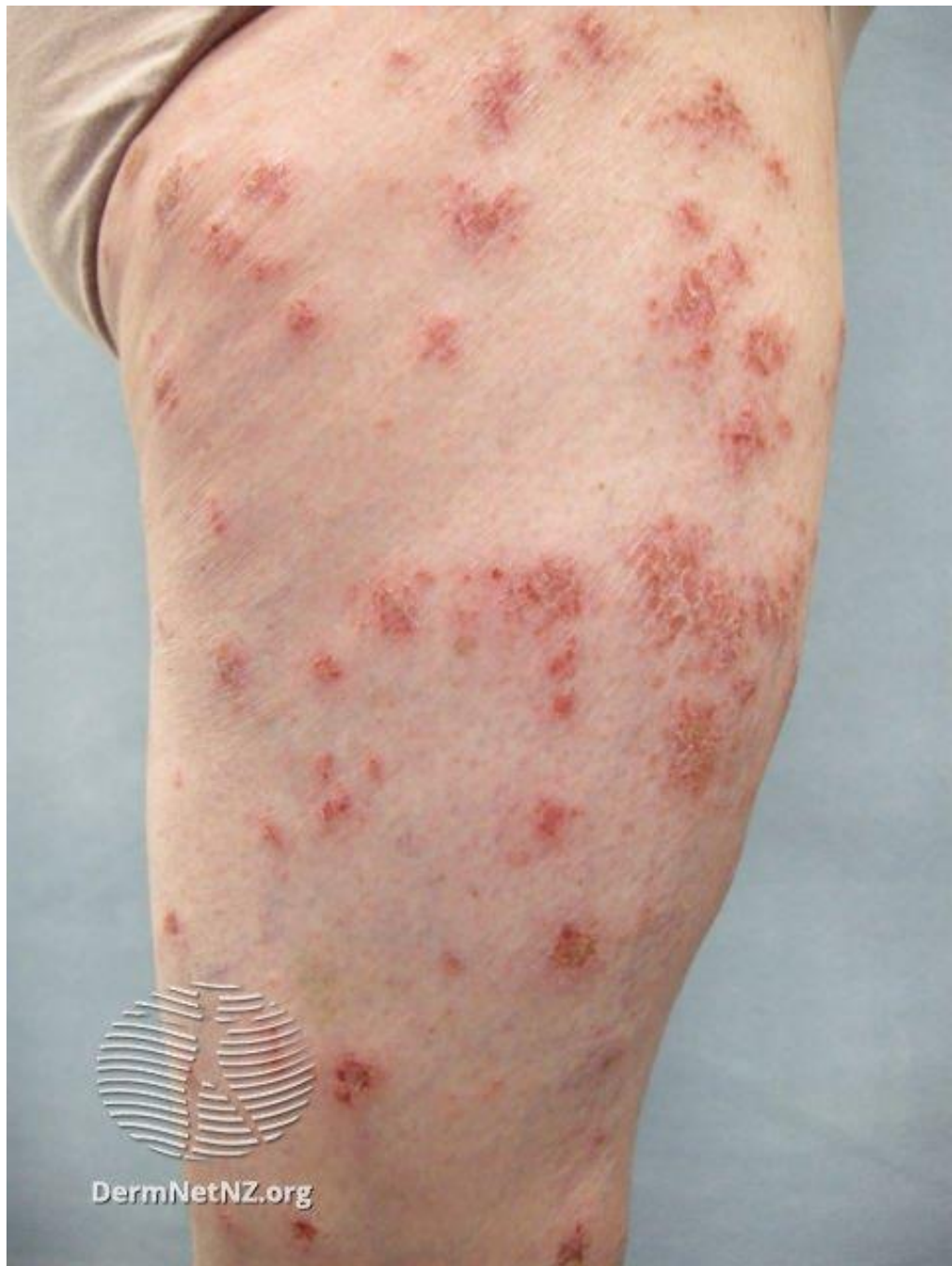

Pityriasis rosea (Ροδόχρους Πιτυρίαση)

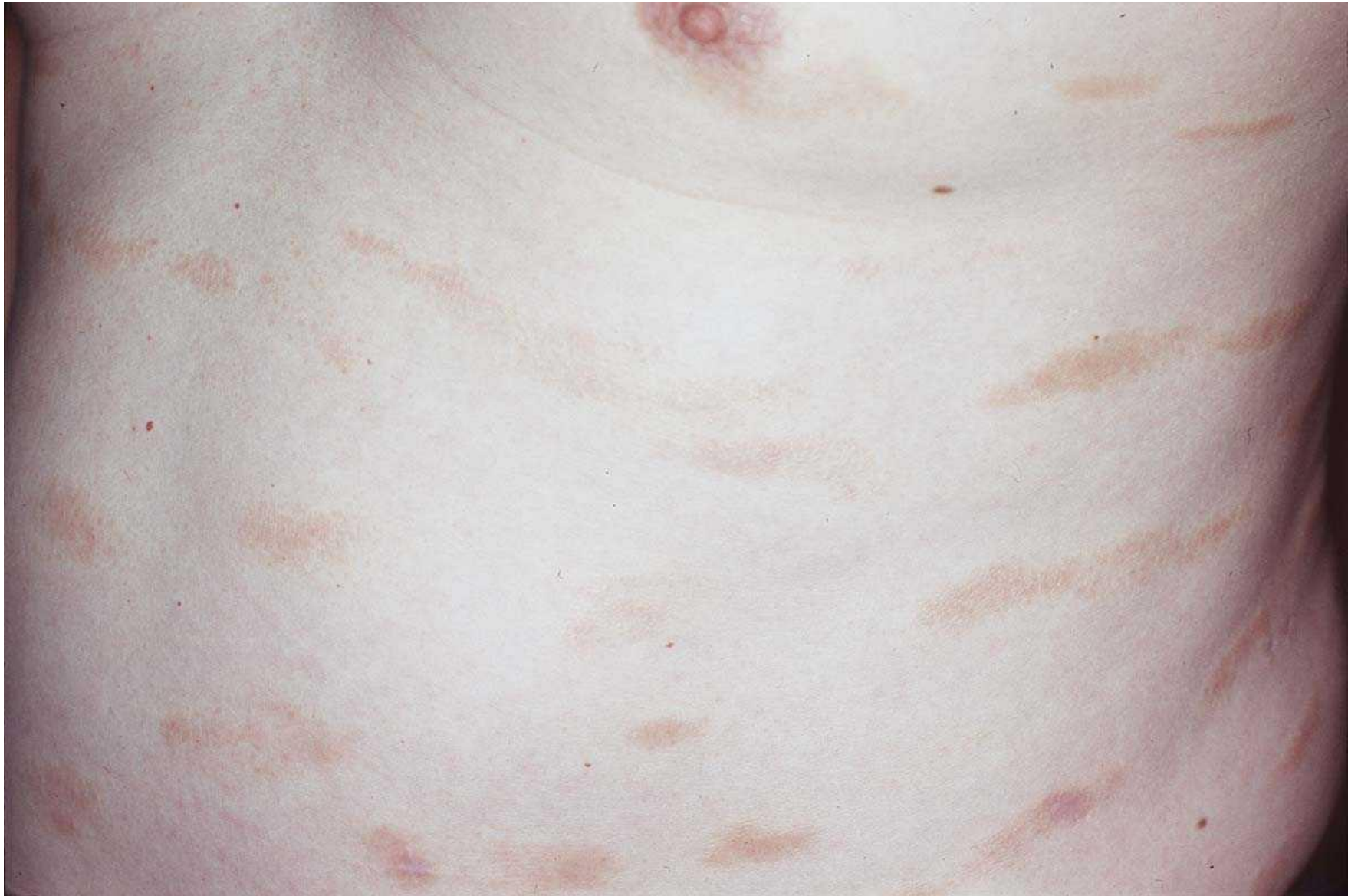

Nummular eczema (Νομισματοειδές έκζεμα)

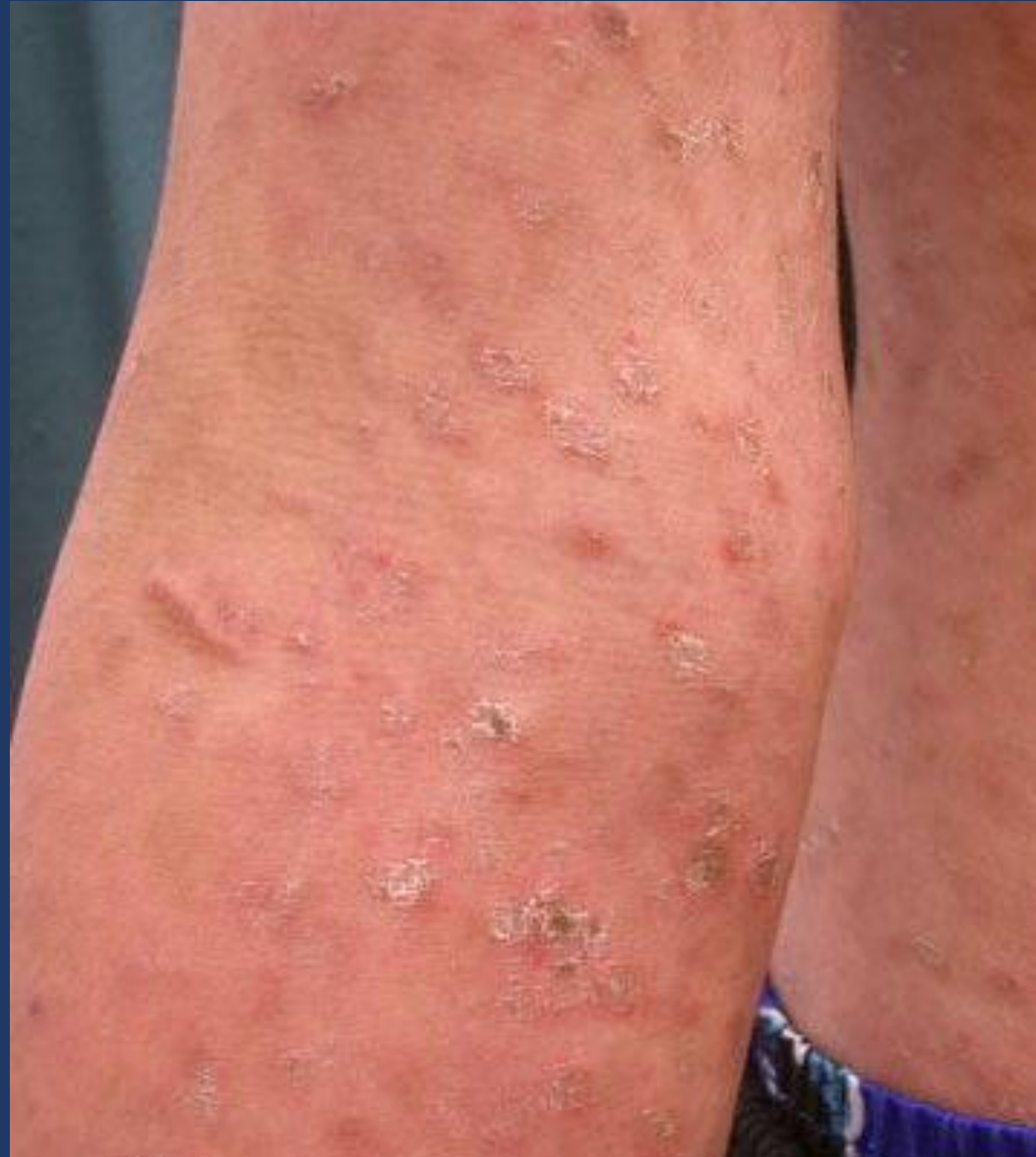



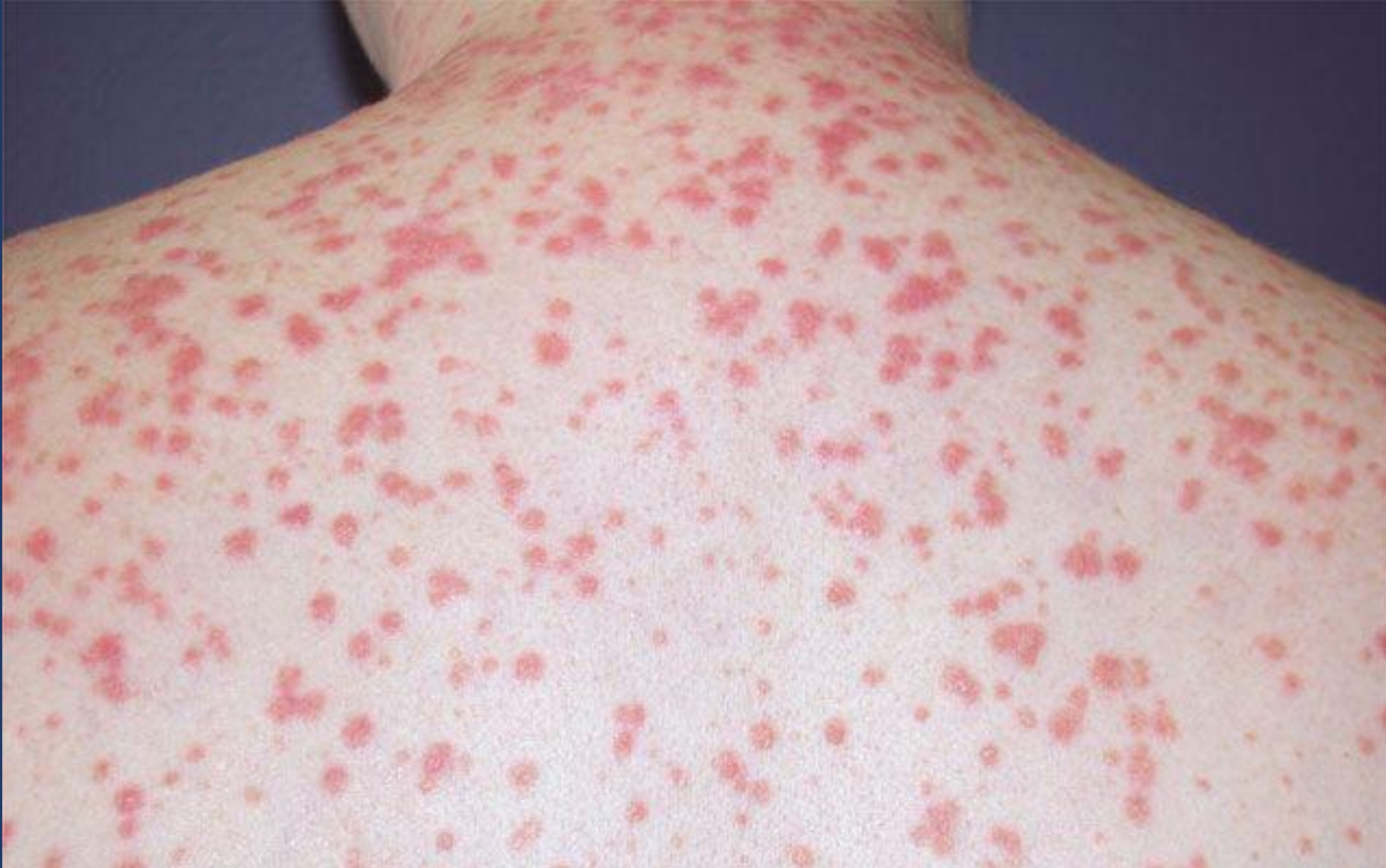Parapsoriasis



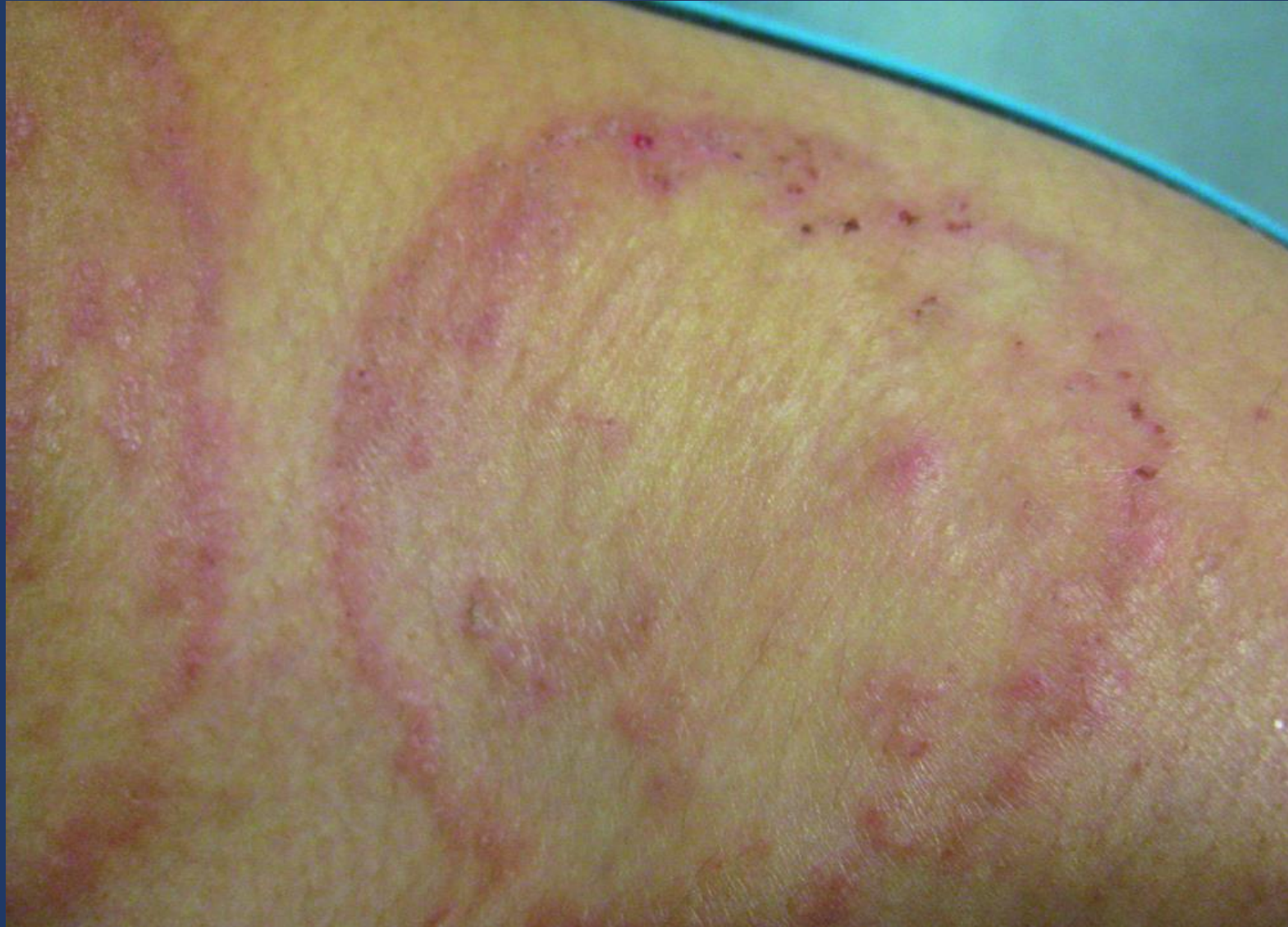Pityriasis Lichenoides (Παραψωρίαση)



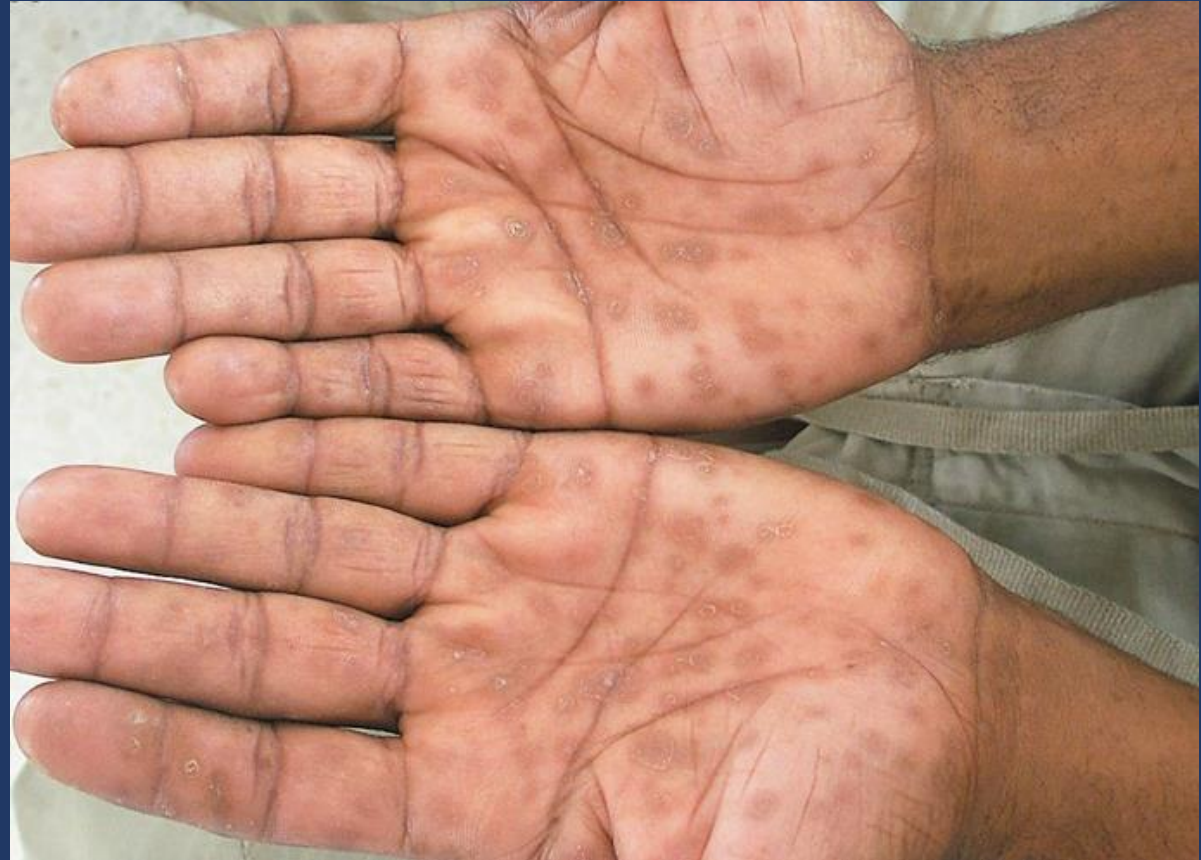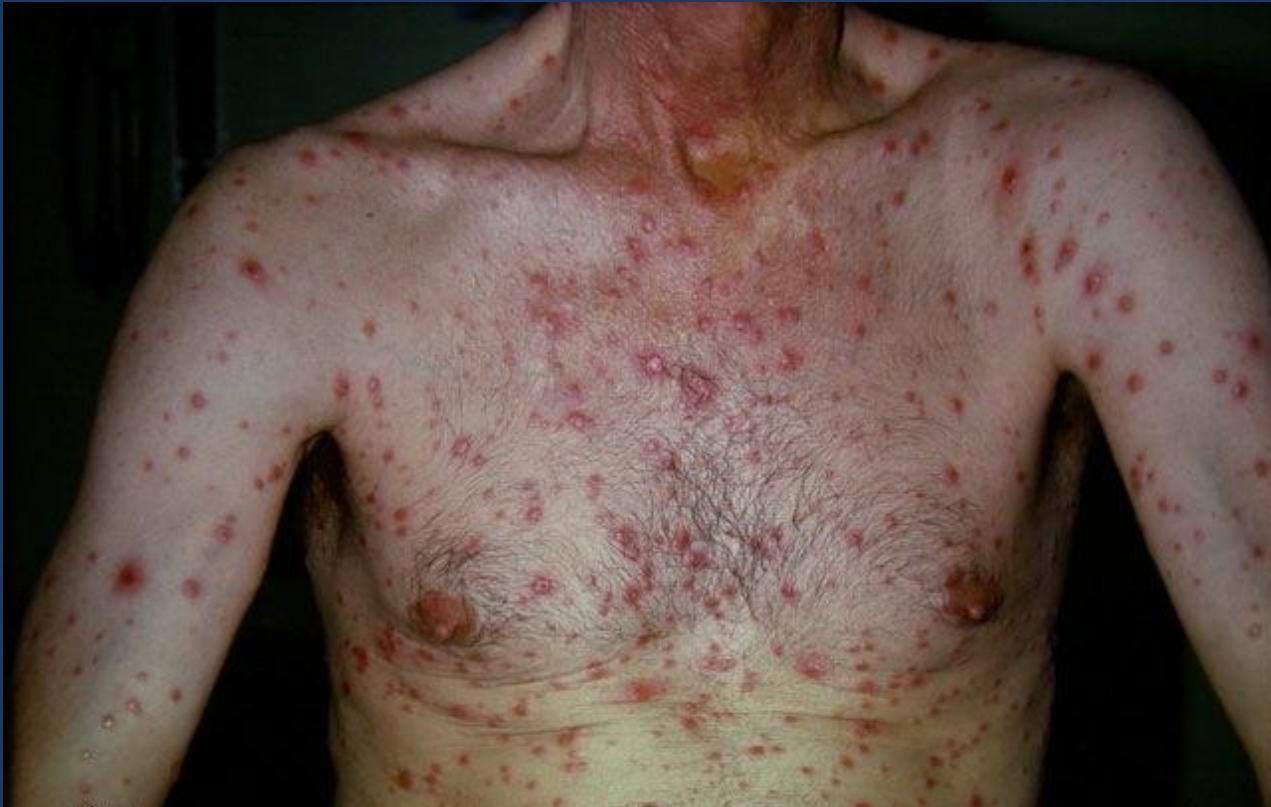Guttate psoriasis (Σταγονοειδής ψωρίαση)



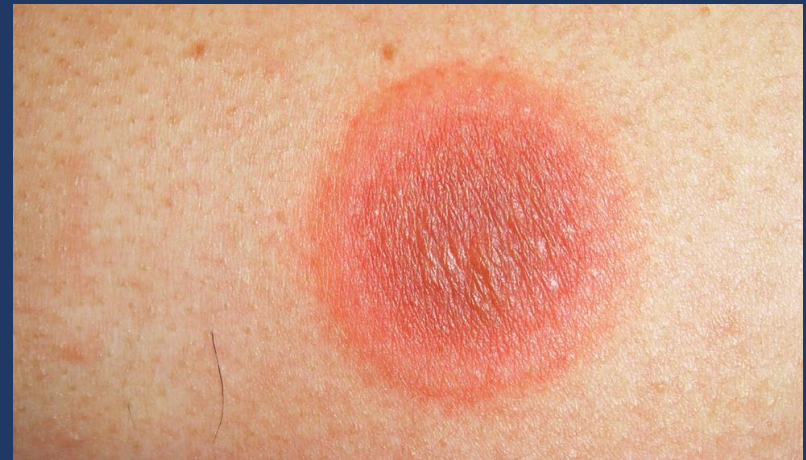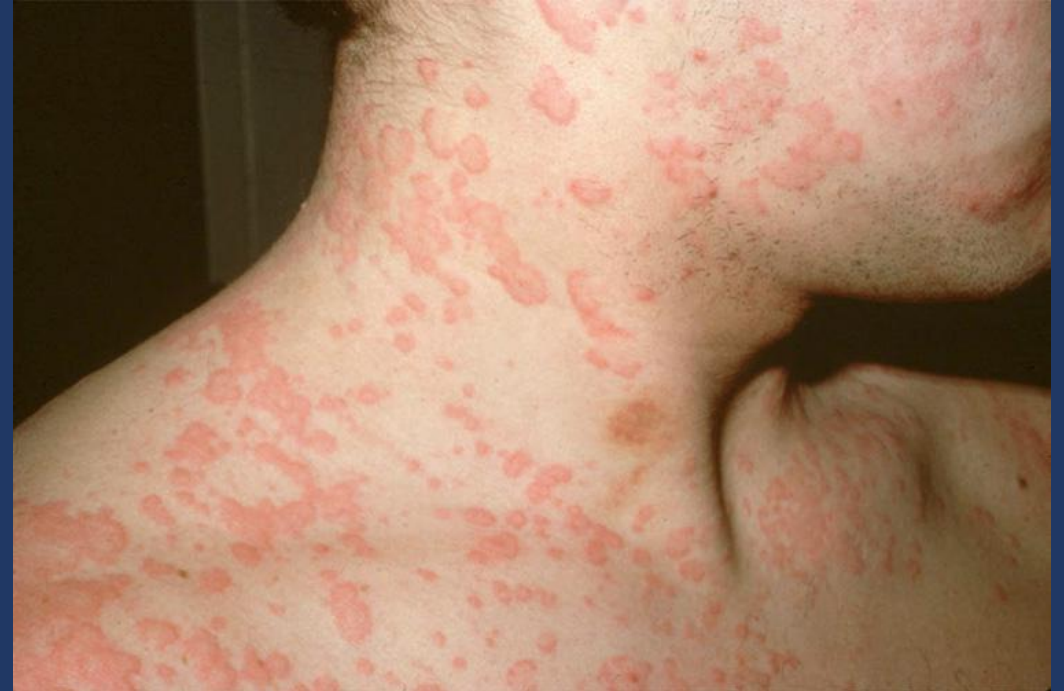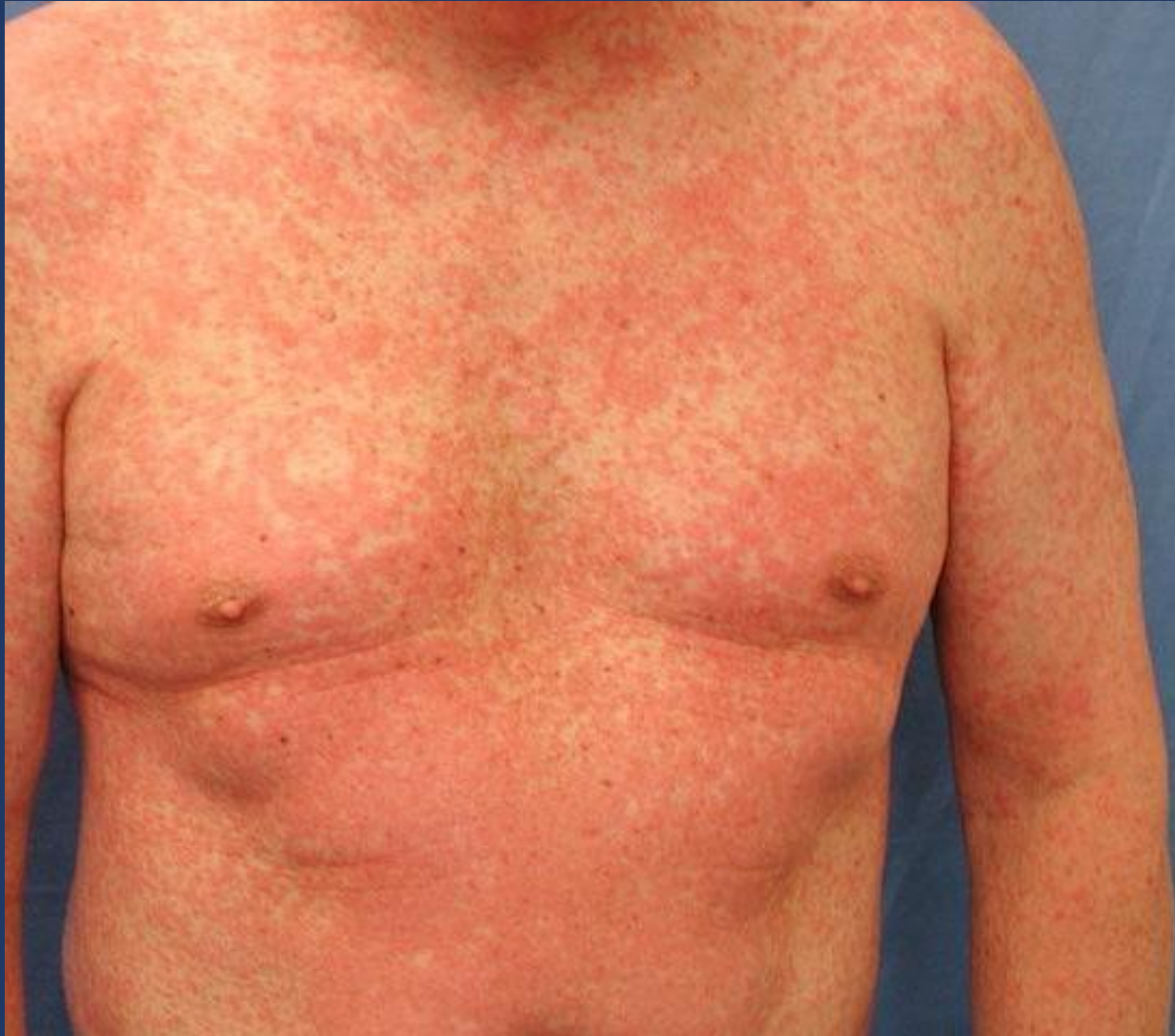Tinea corporis (Μυκητίαση δέρματος)

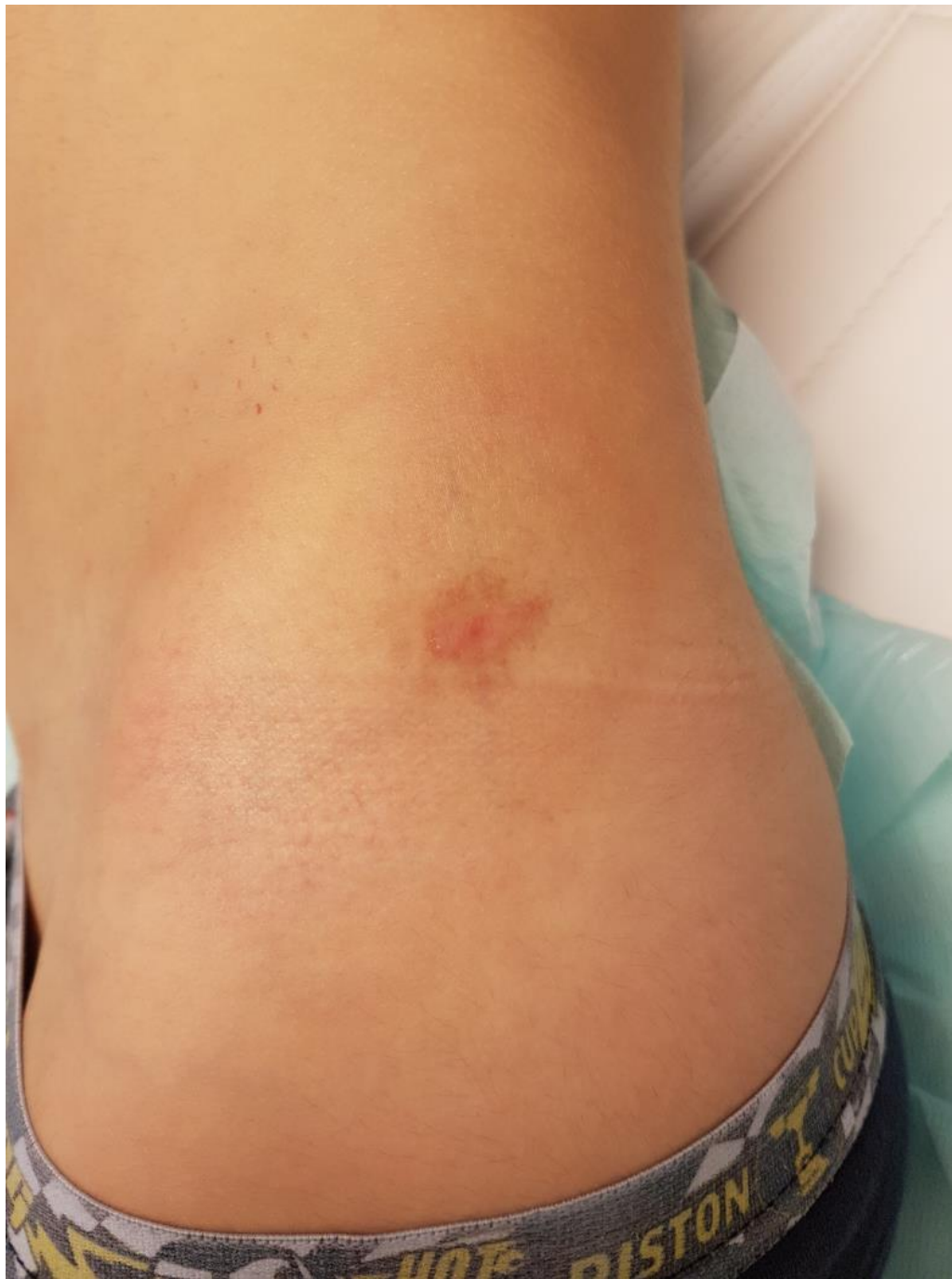

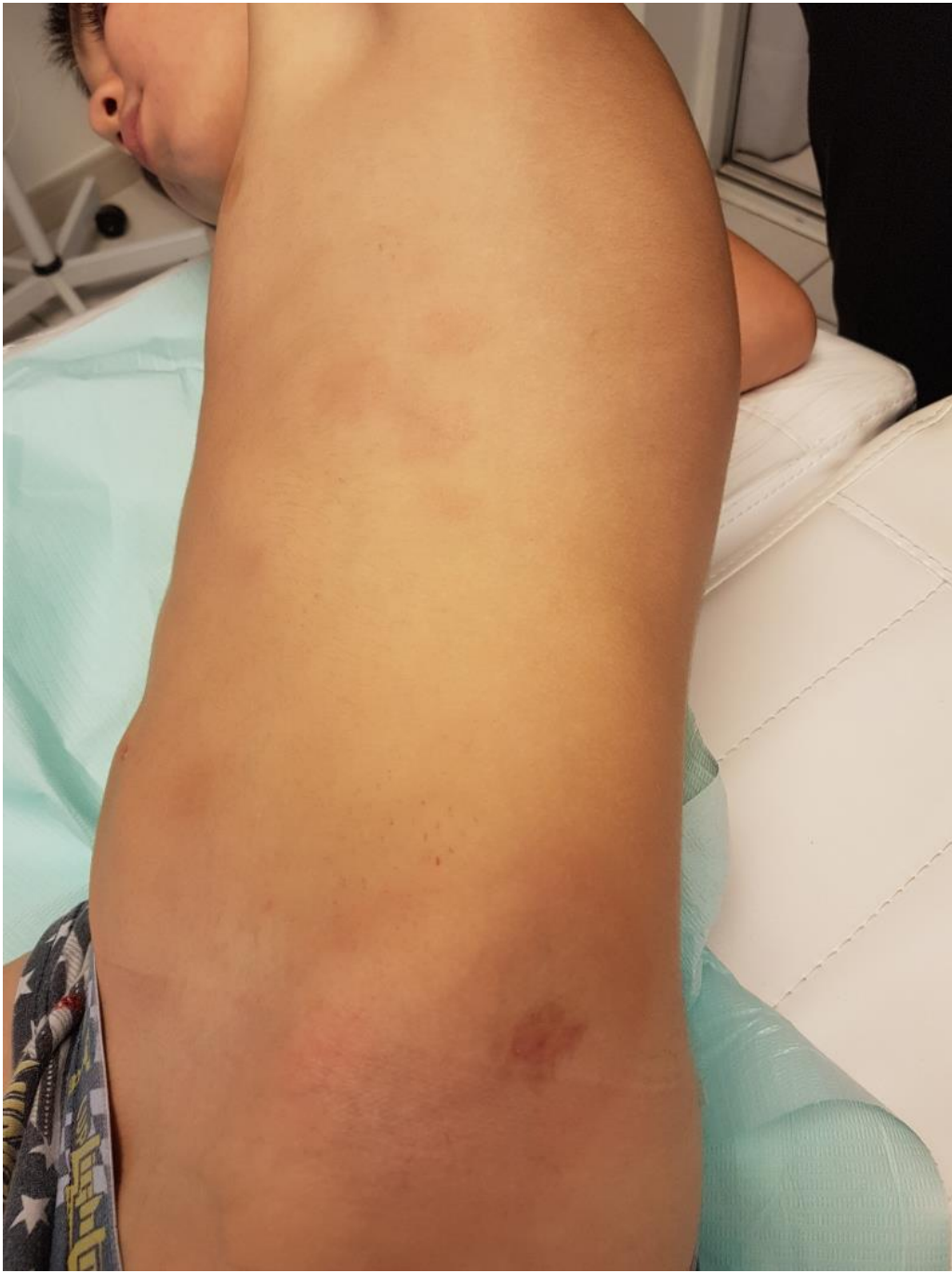Secondary syphilis (Δευτερογενής σύφιλη)

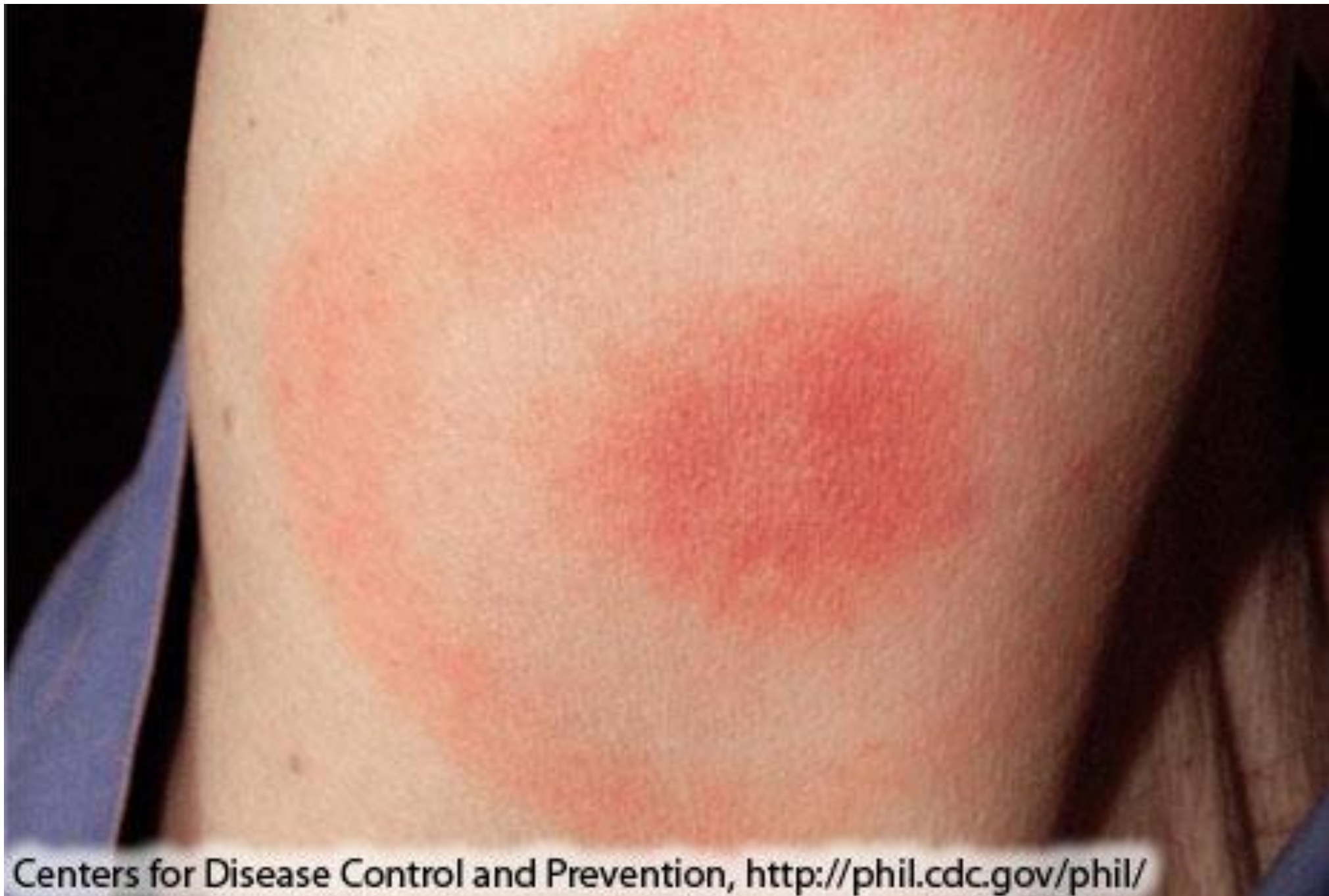

Drug eruption (Φαρμακευτικό Εξάνθημα)



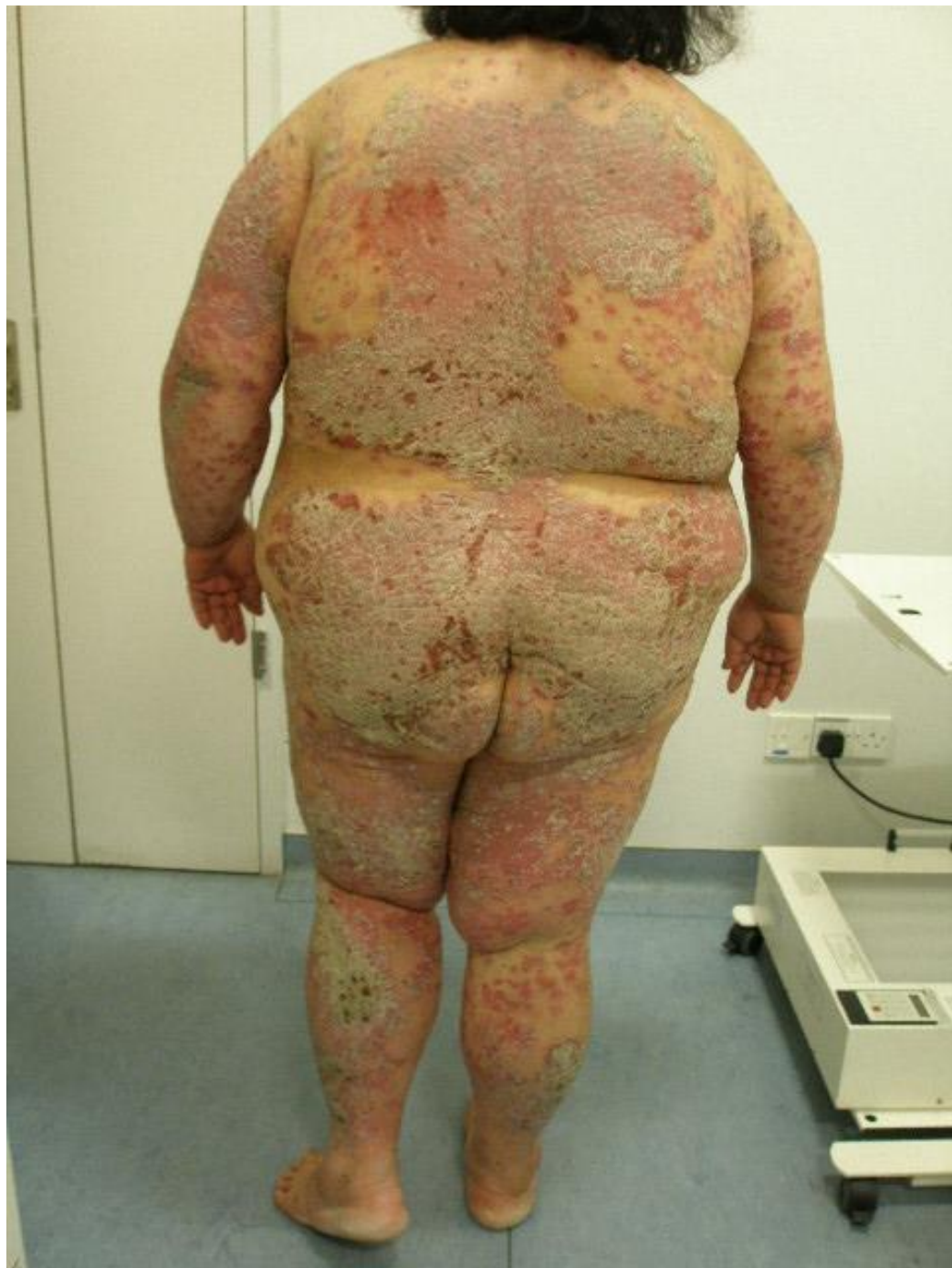


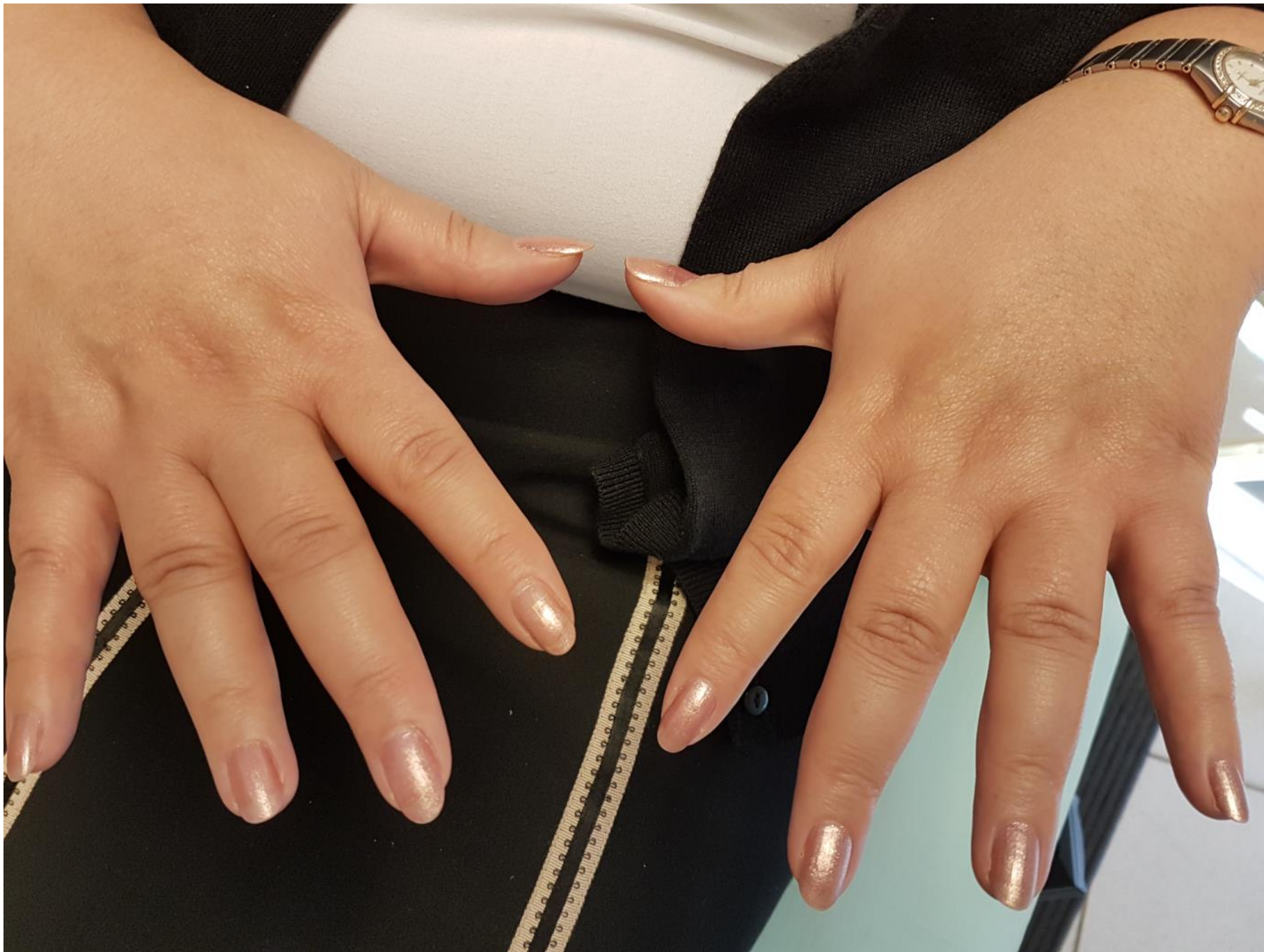


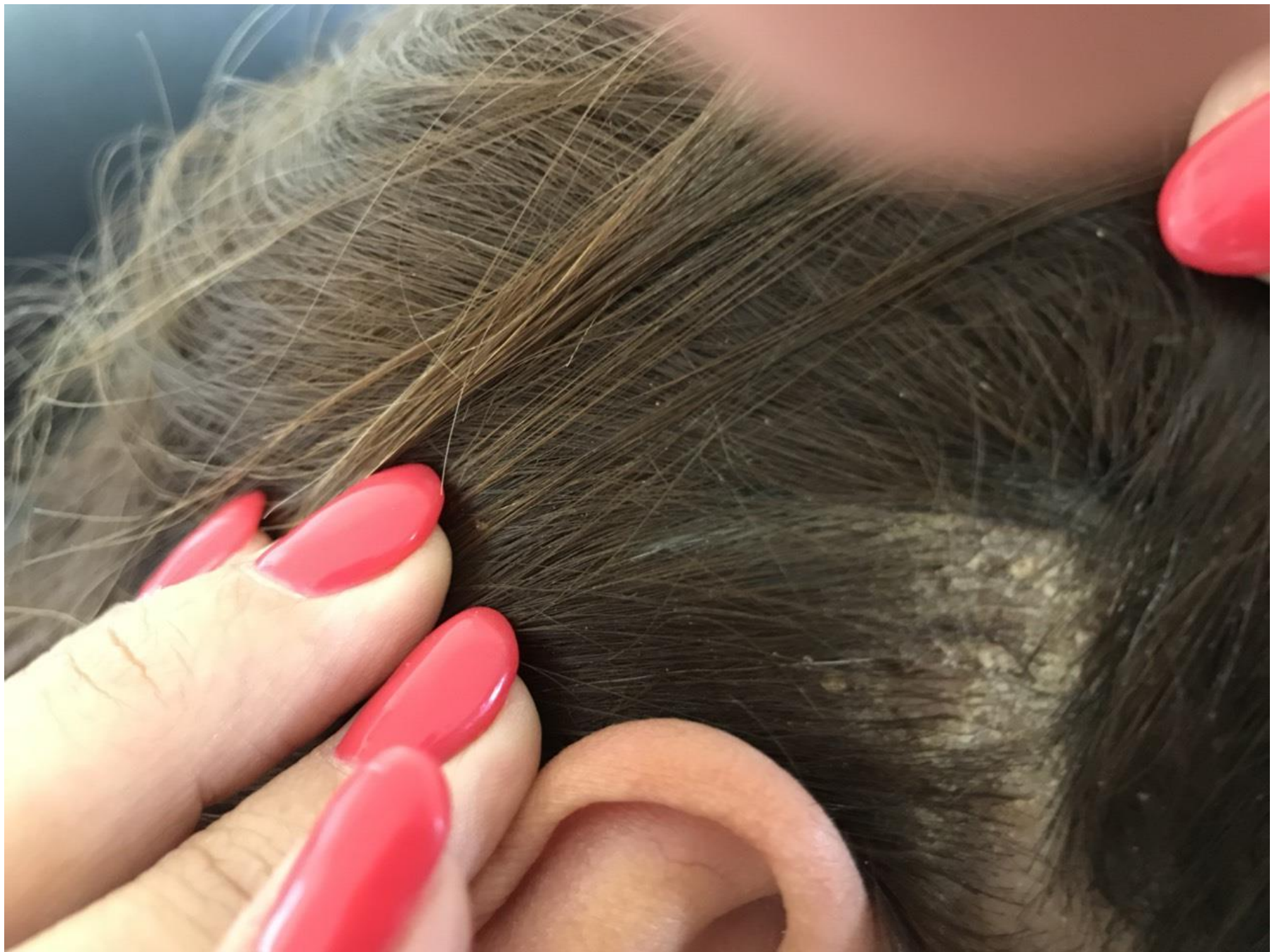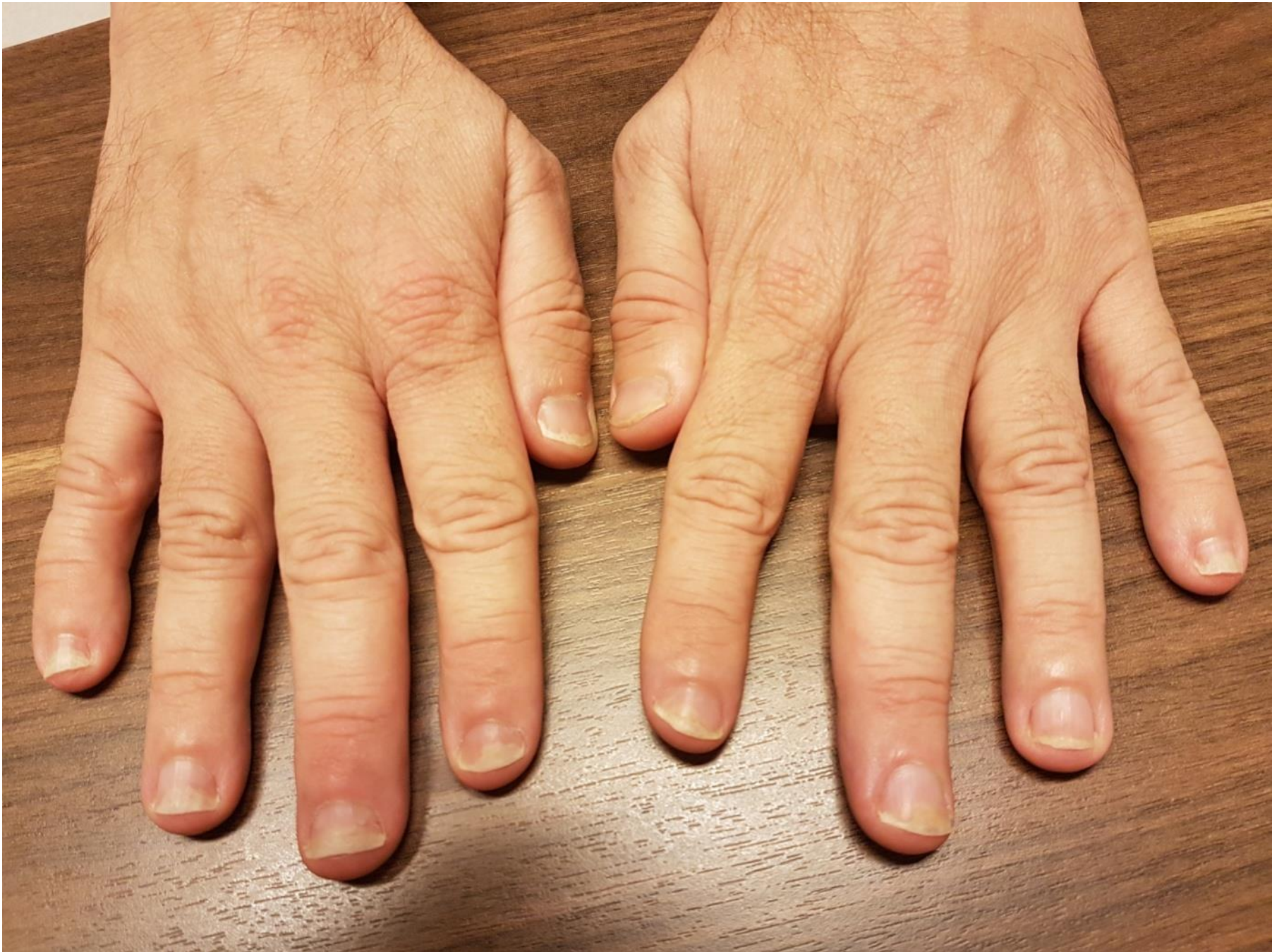Centers for Disease Control and Prevention, <http://phil.cdc.gov/phil/>

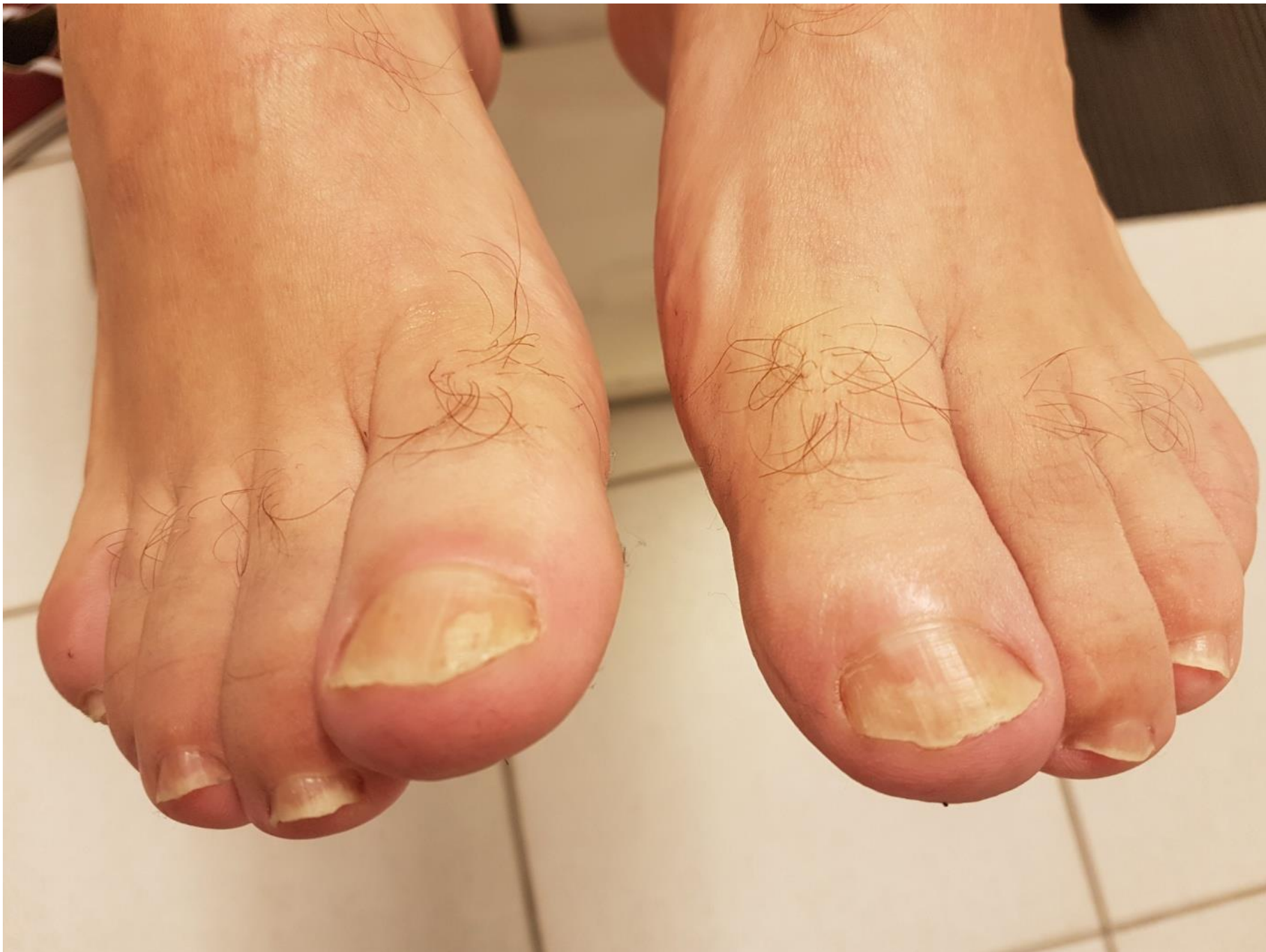


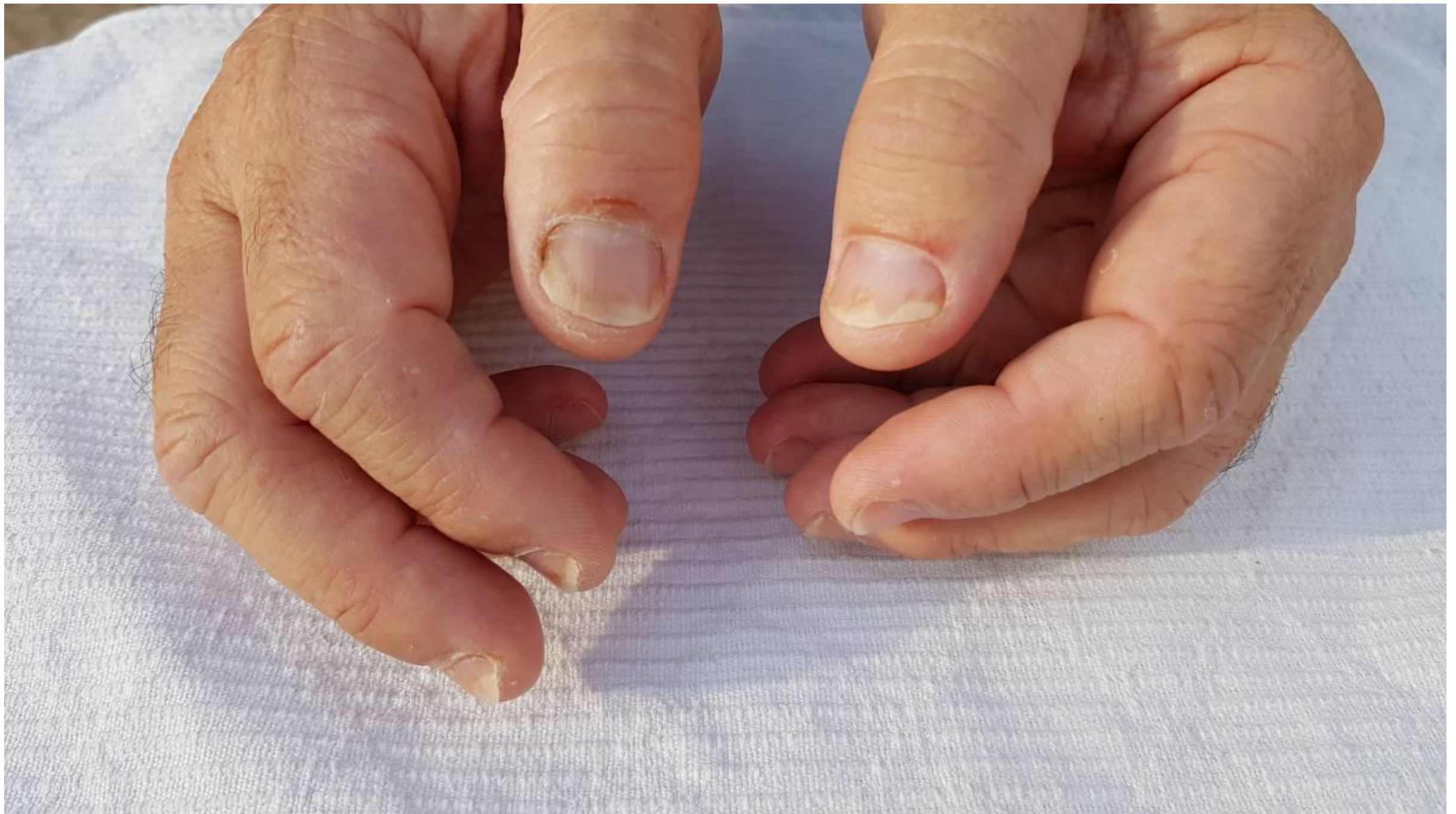


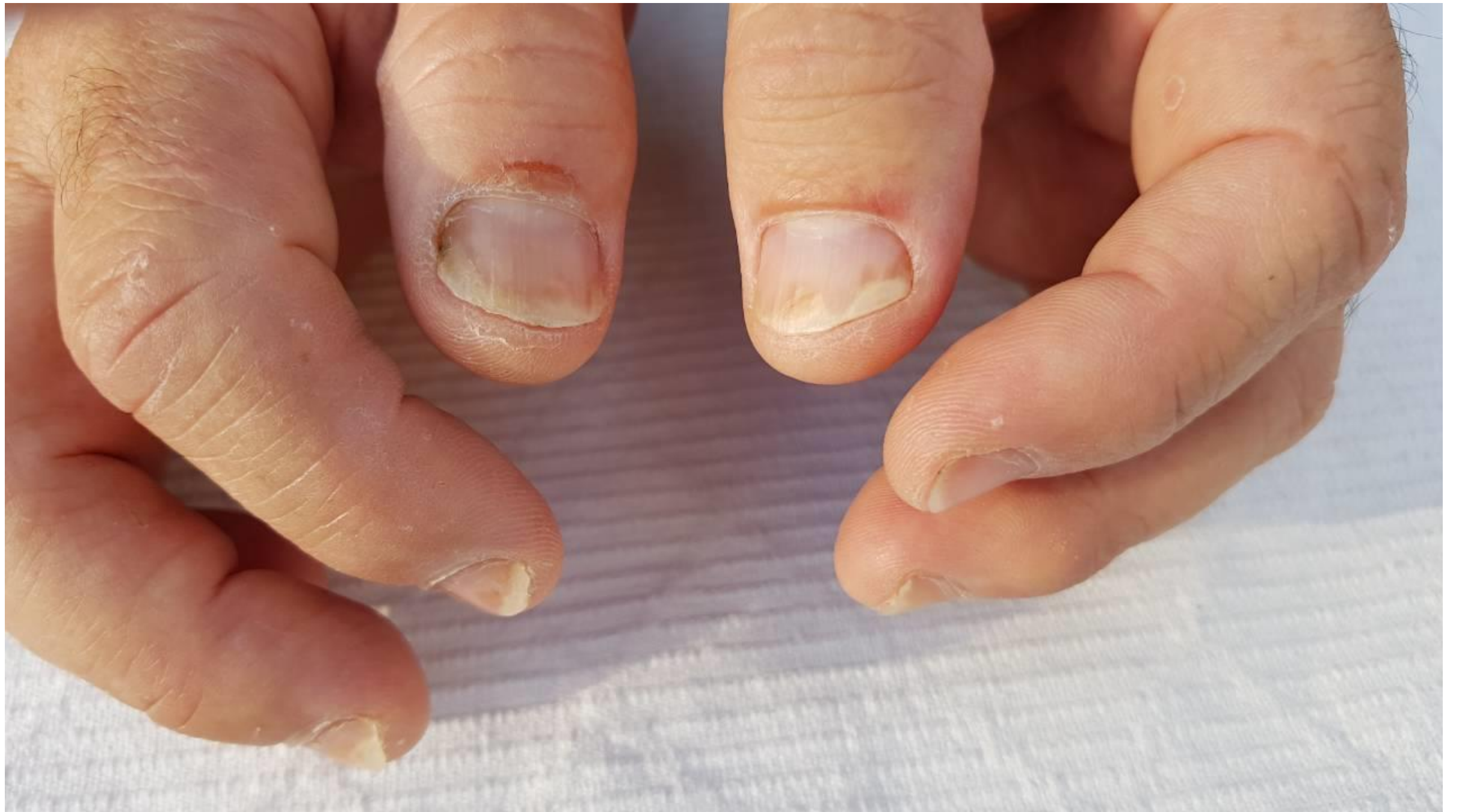


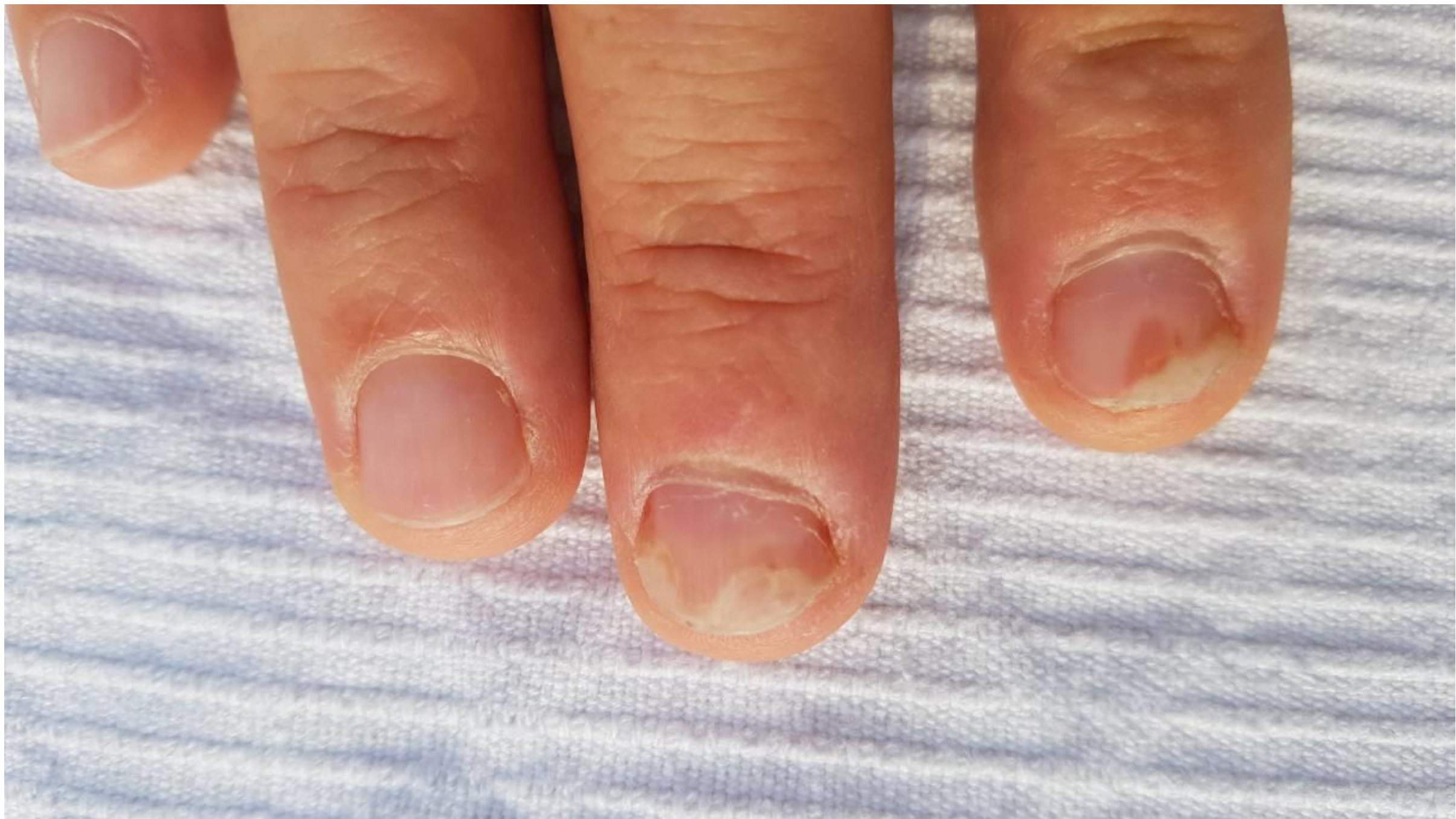


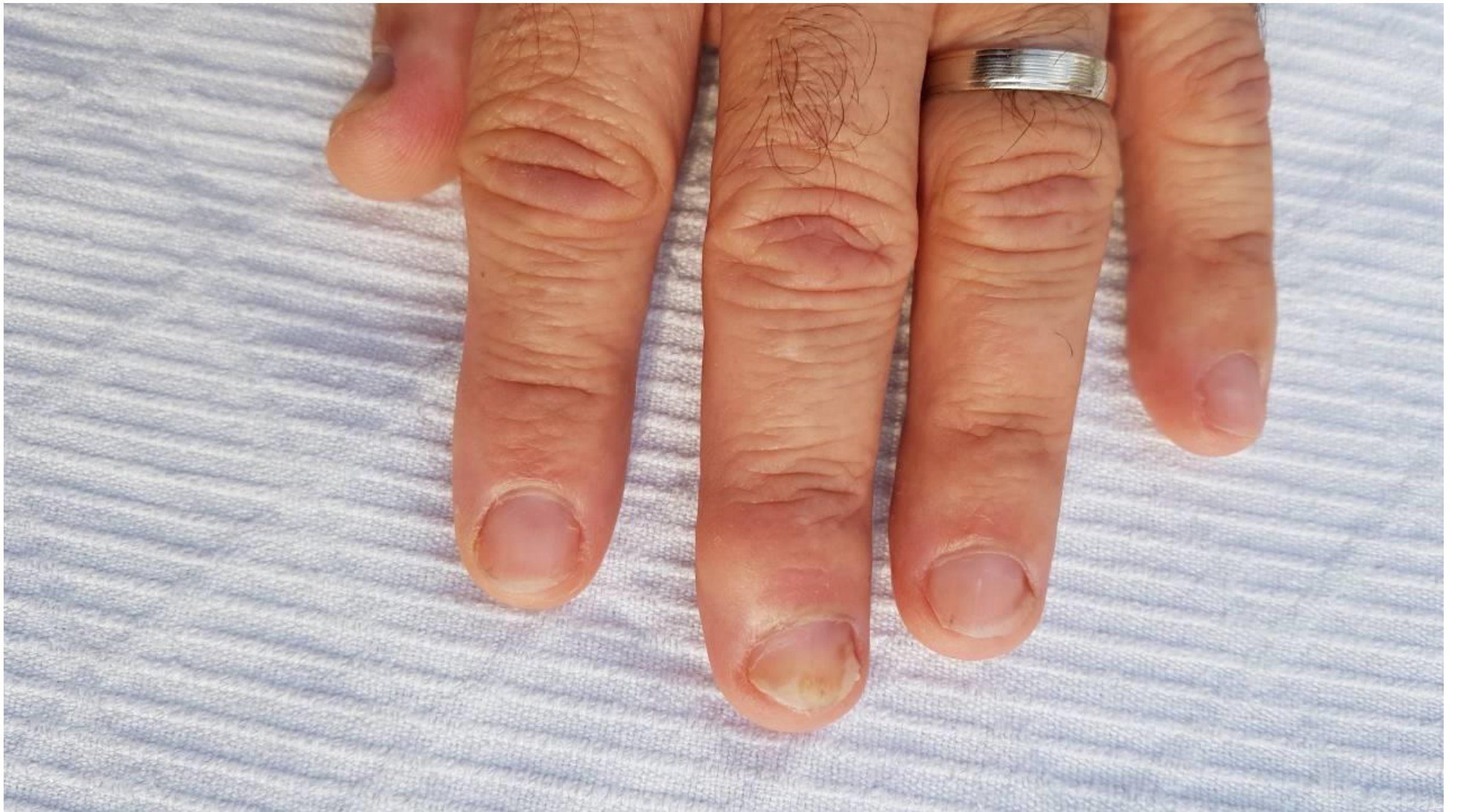







Συμπέρασμα 1: Κλινική Διάγνωση

- Λήψη λεπτομερούς ιστορικού
- Χρονική αλληλουχία, εξέλιξη
- Επισκόπηση δέρματος, βλεννογόνων, τριχών, ονύχων
- Αφή, ψηλάφηση
- Ακριβής, απροκατάληπτη παρατήρηση

Συμπέρασμα 2: Δυσκολίες κλινικής διάγνωσης

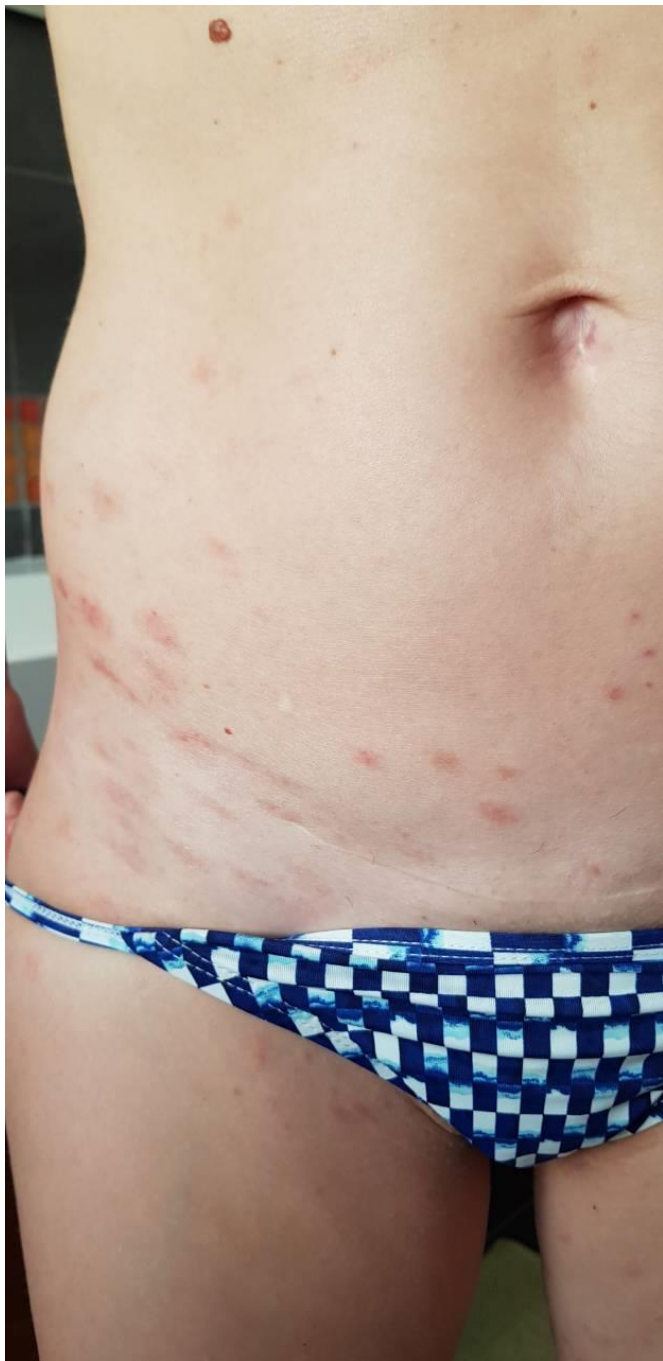- Βερνίκια ονύχων
- LASER
- Tattoo
- Κοσμητολογικές επεμβάσεις
- Έναρξη θεραπείας χωρίς διάγνωση

Συμπέρασμα 3: Παραπομπή στο δερματολόγο

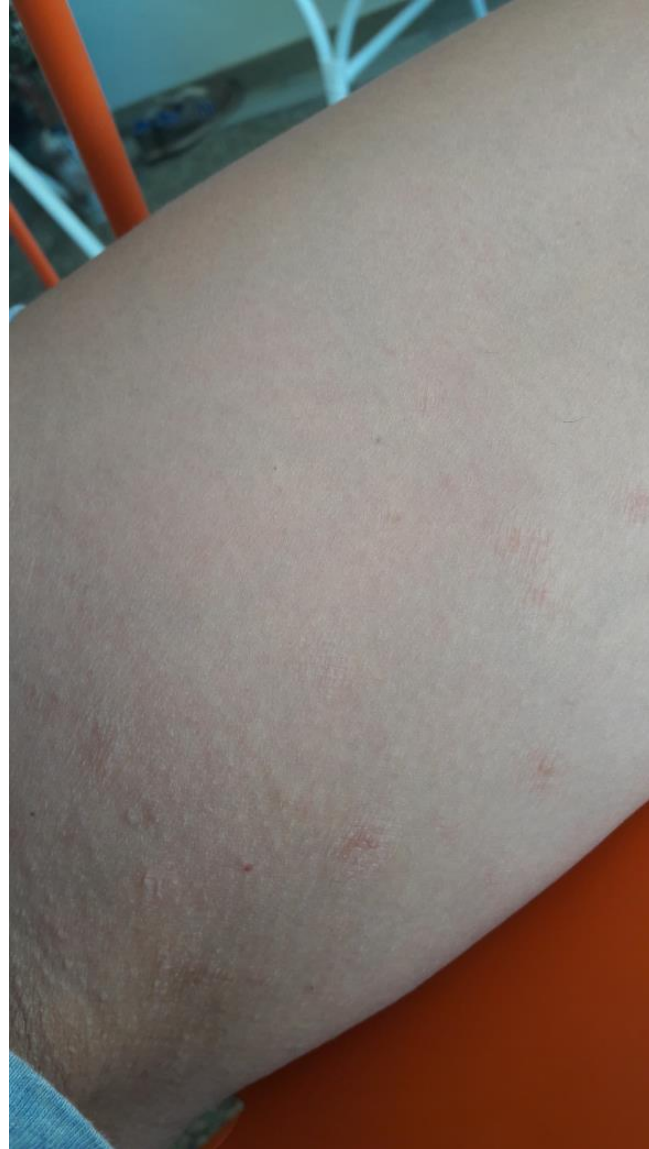- ΟΧΙ χορήγηση φαρμάκων (κορτιζόνης)
- ΟΧΙ βιοψία δέρματος πρίν τη δερματολογική εξέταση
- Υπόδειξη σημείου βιοψίας απο δερματολόγο

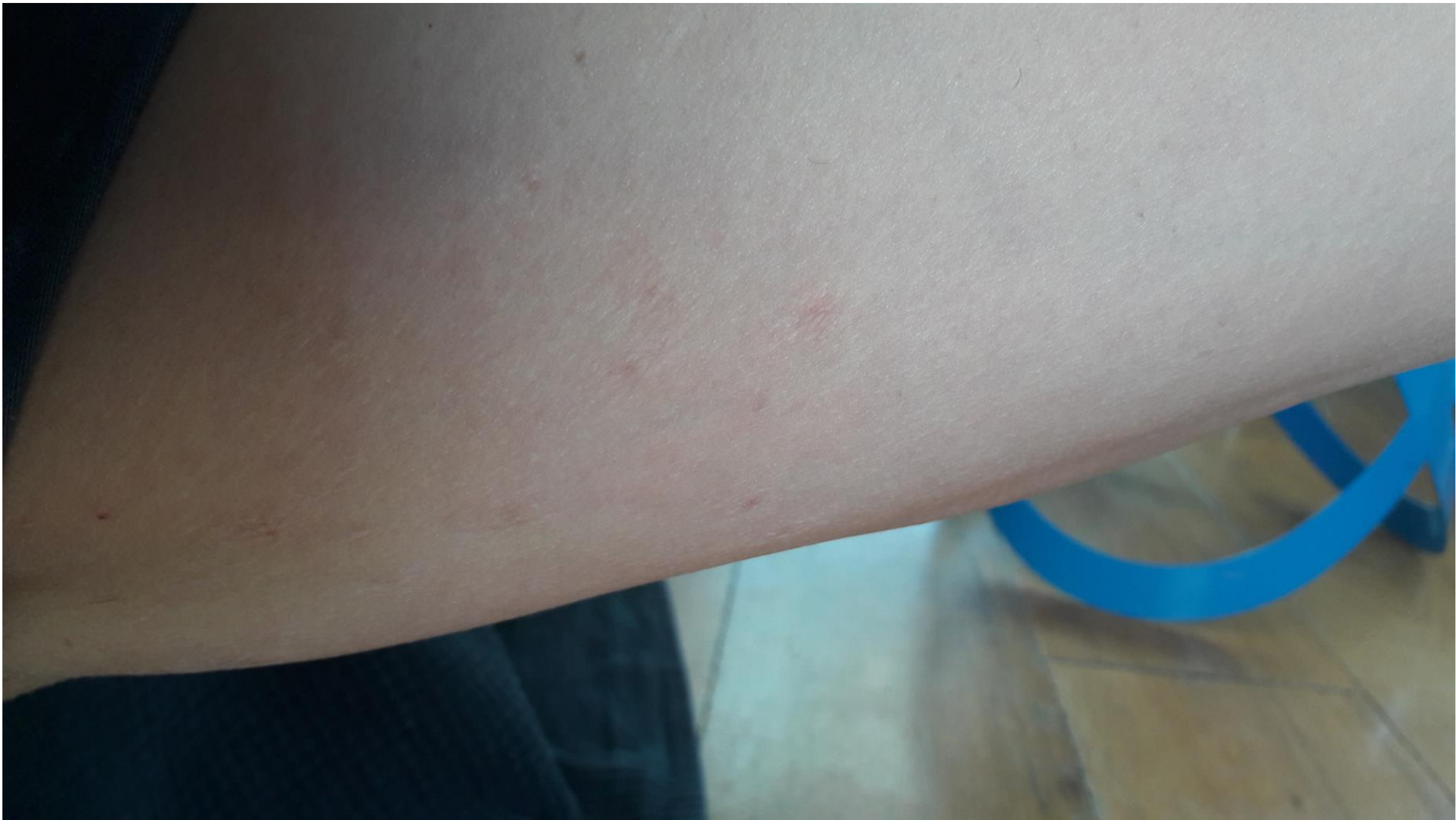Συμπέρασμα


- Συνεργασία ειδικοτήτων:
- Εξανθήματα συνδέονται με συστηματικά νοσήματα
- Εξανθήματα απο φάρμακα

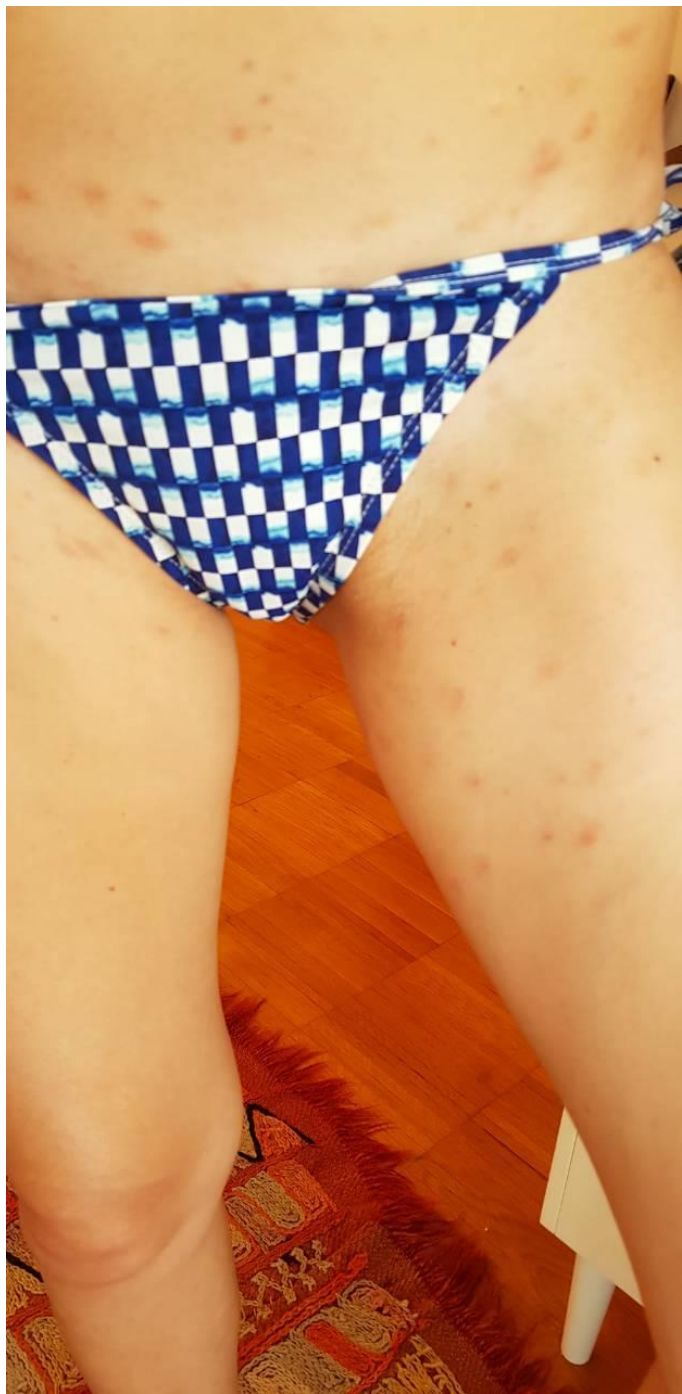

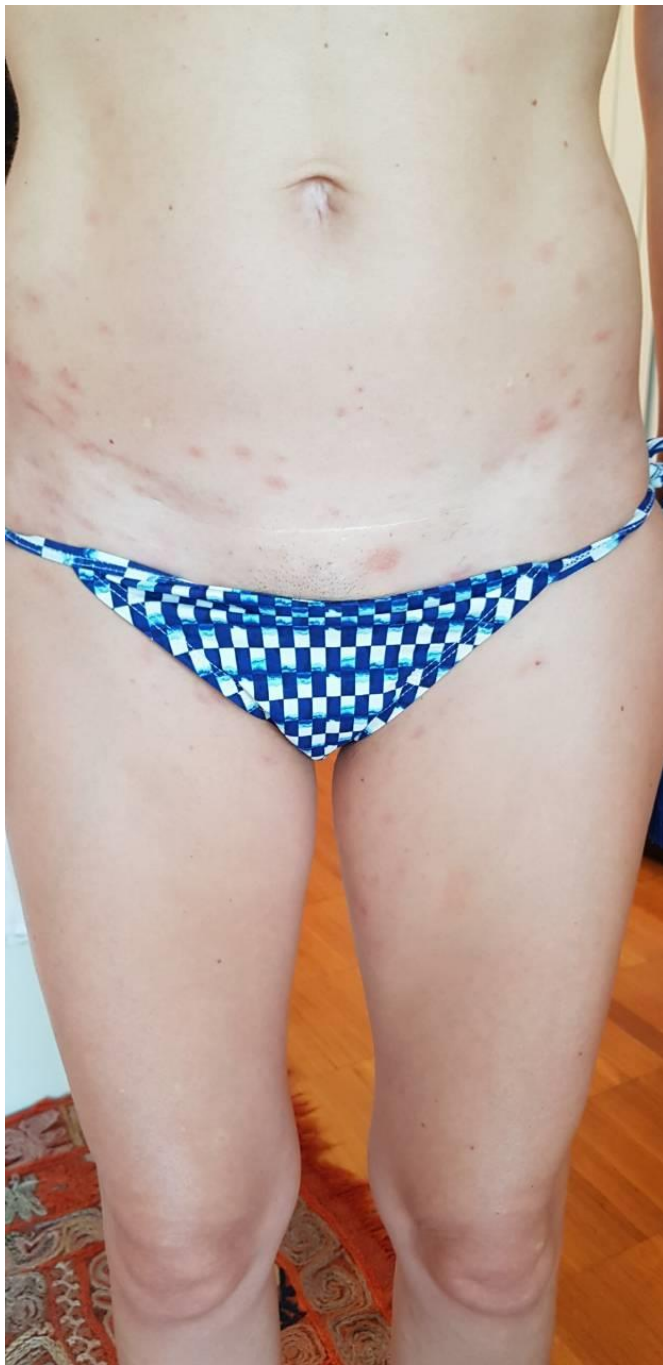8 εβδομάδες από πρώτο εξάνθημα

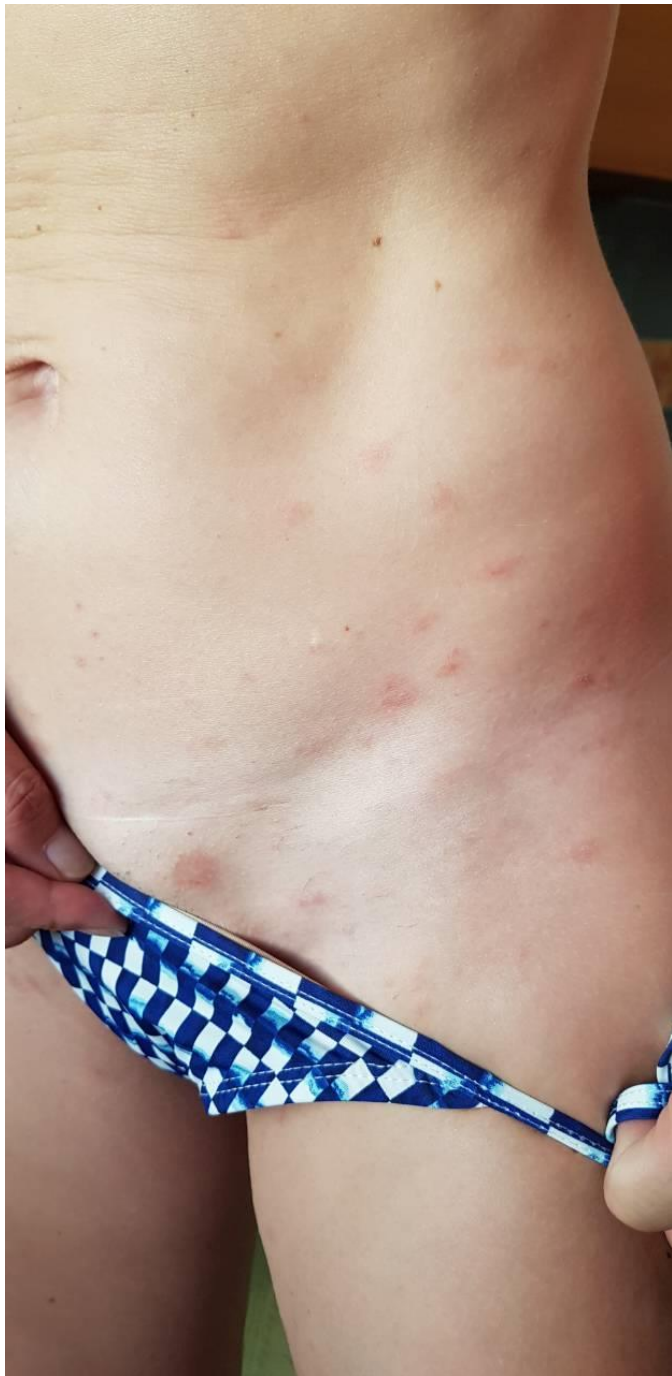


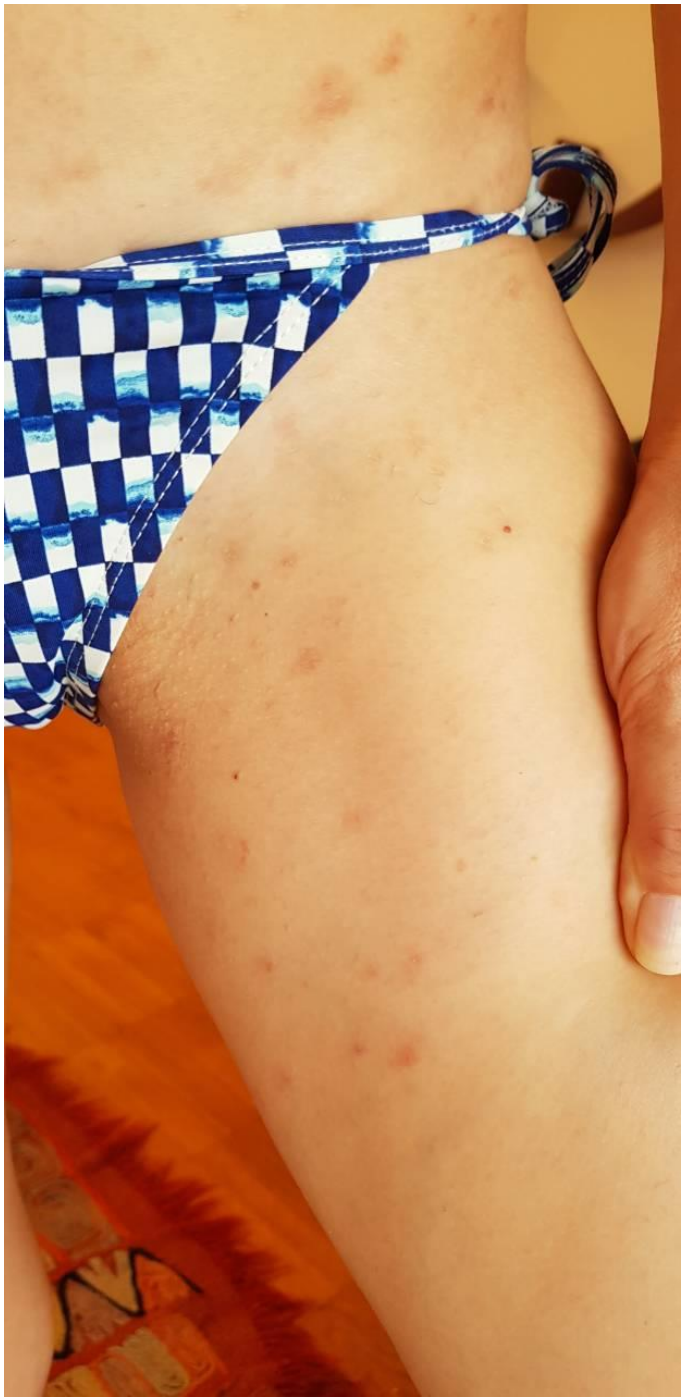


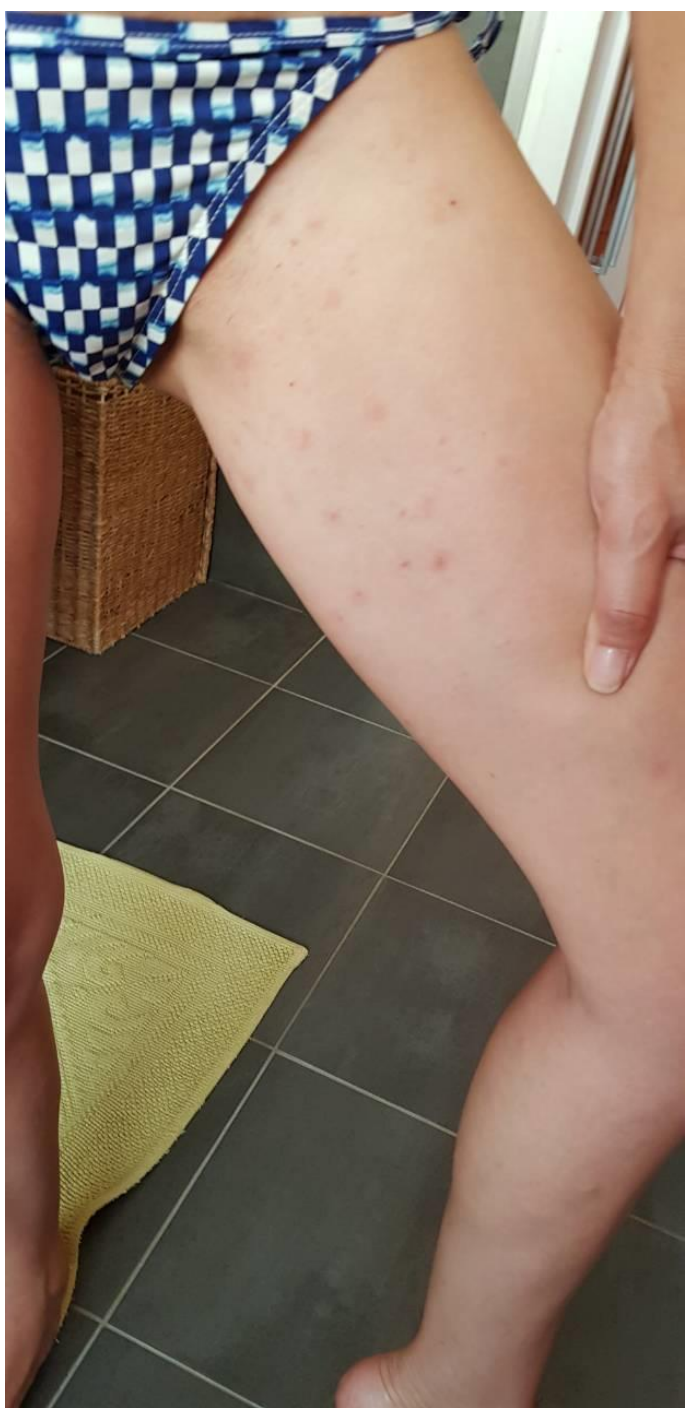




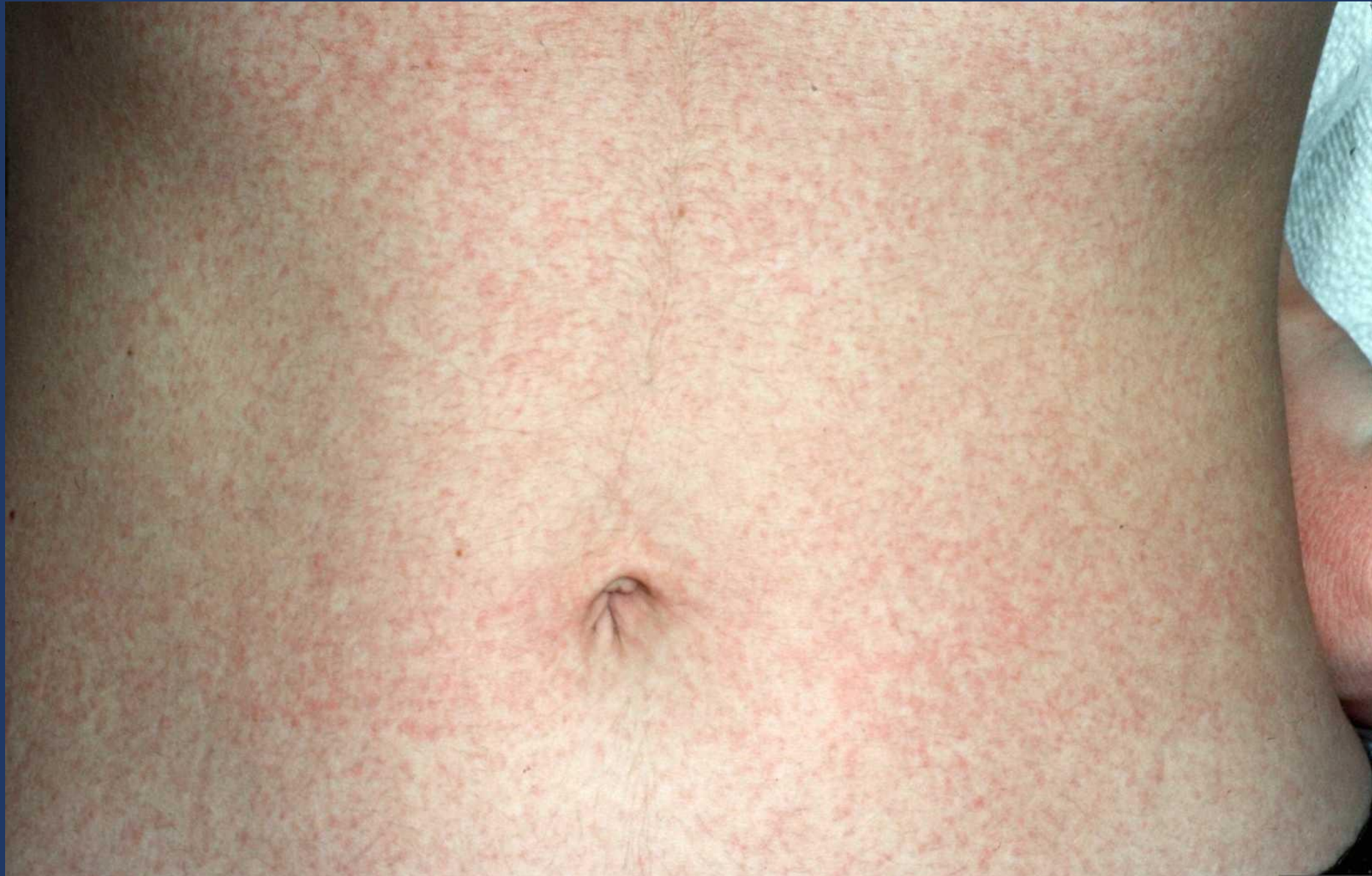




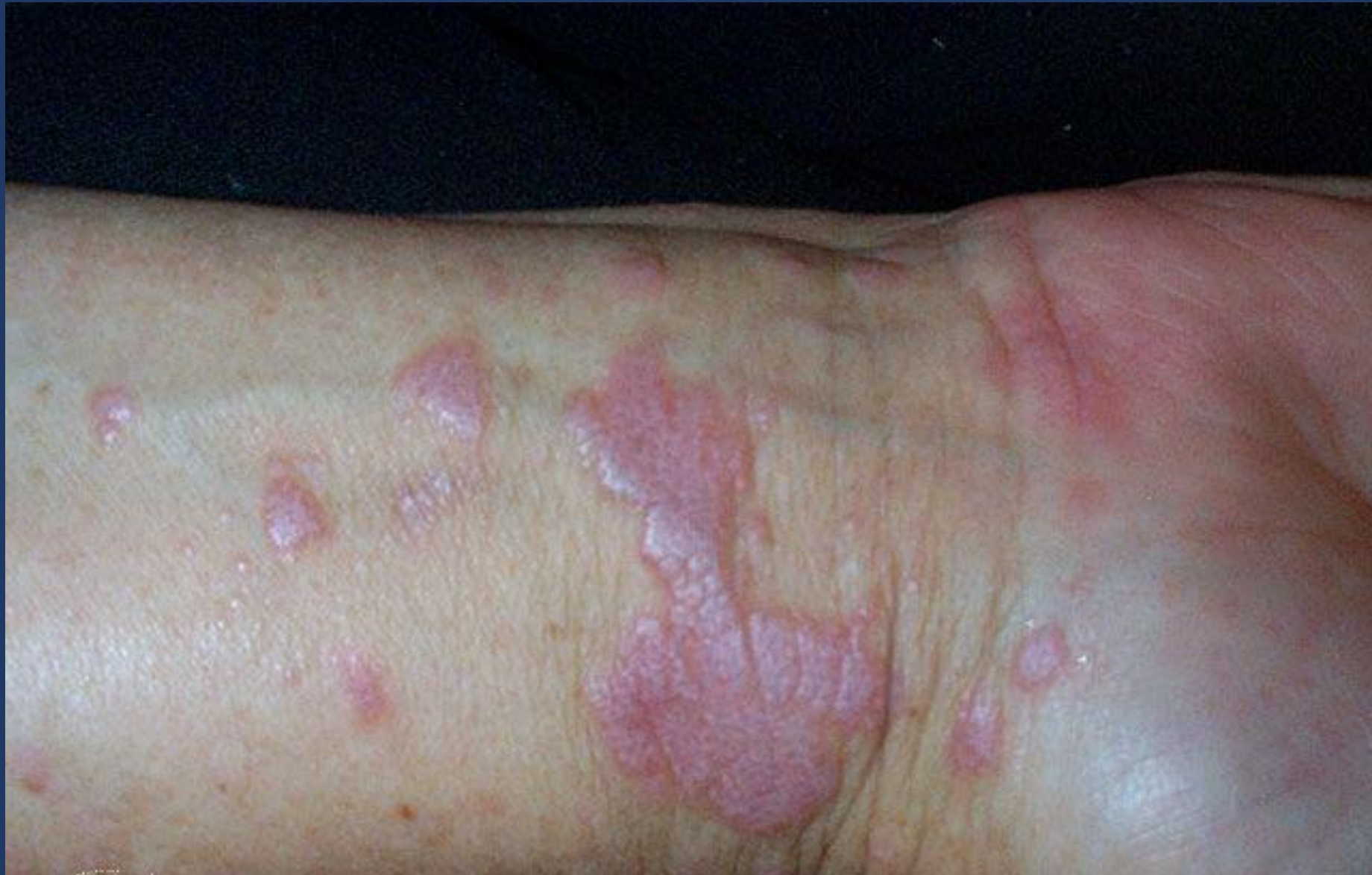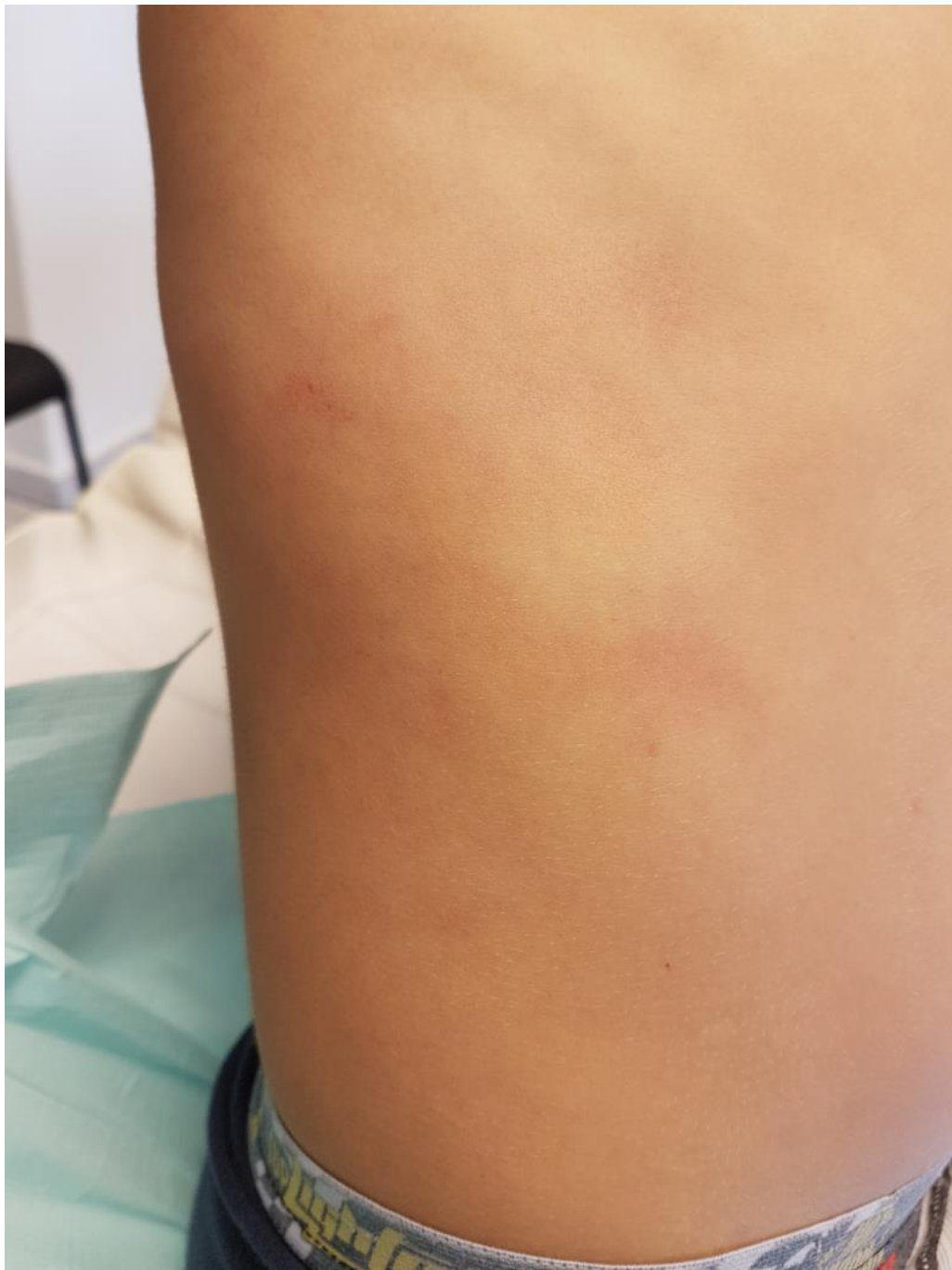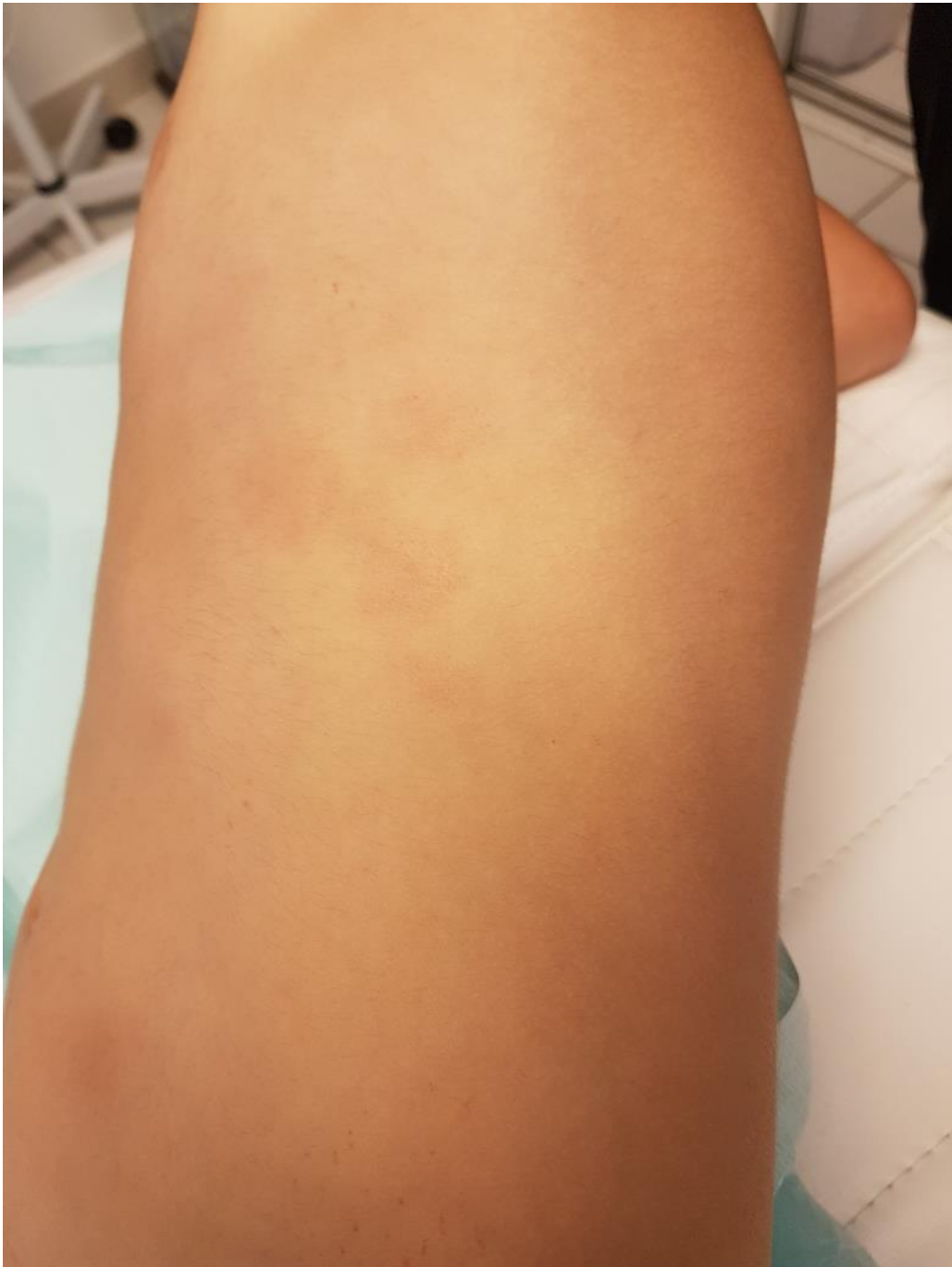Viral exanthem (ιογενές εξάνθημα)

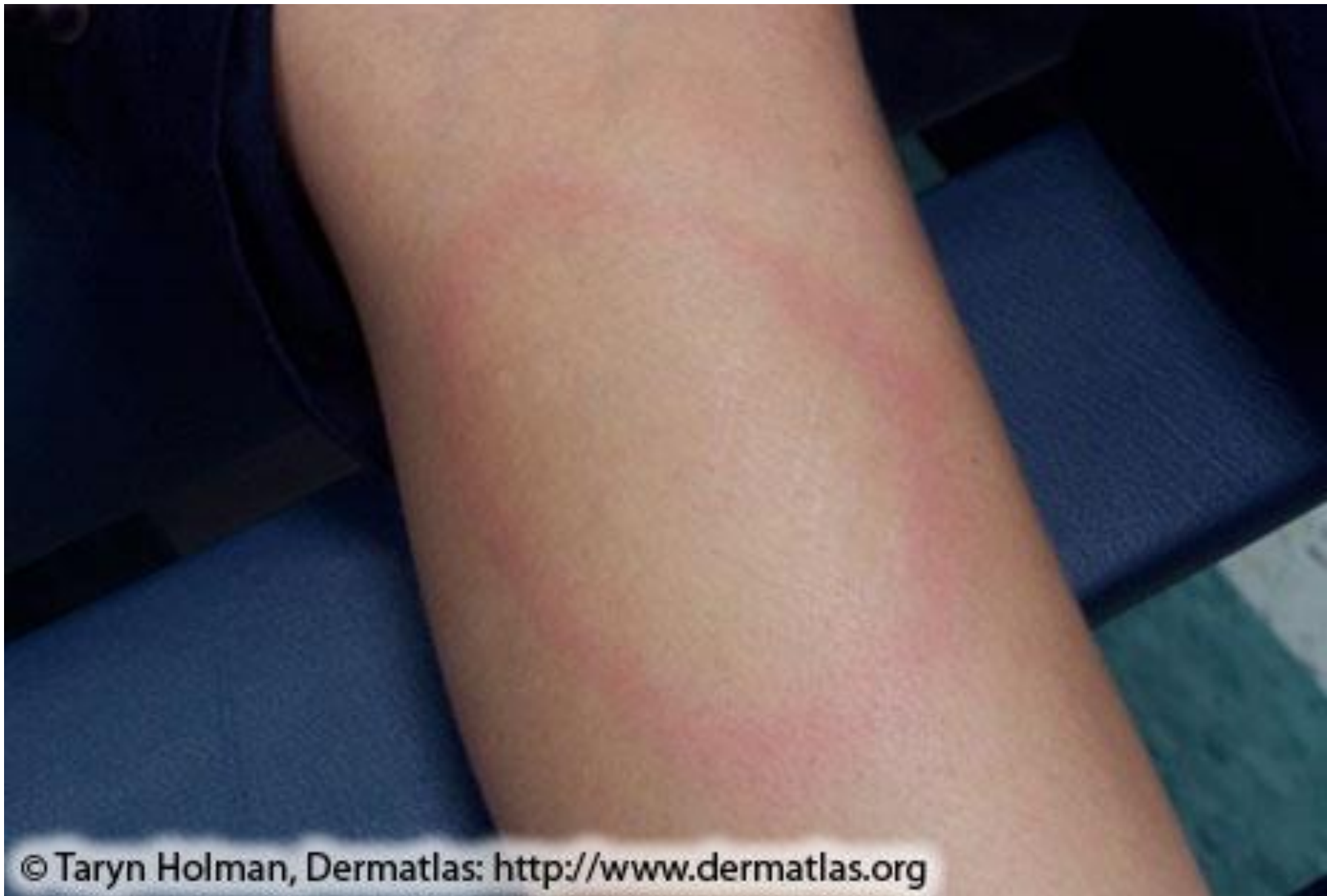

Lichen planus (Ομαλός λειχήνας)









© Taryn Holman, Dermatlas: <http://www.dermatlas.org>

